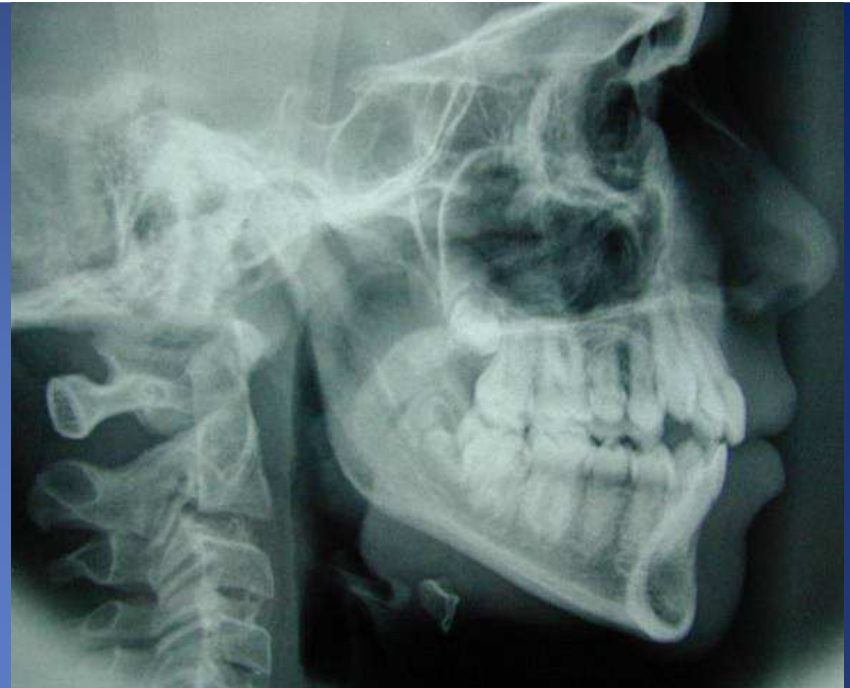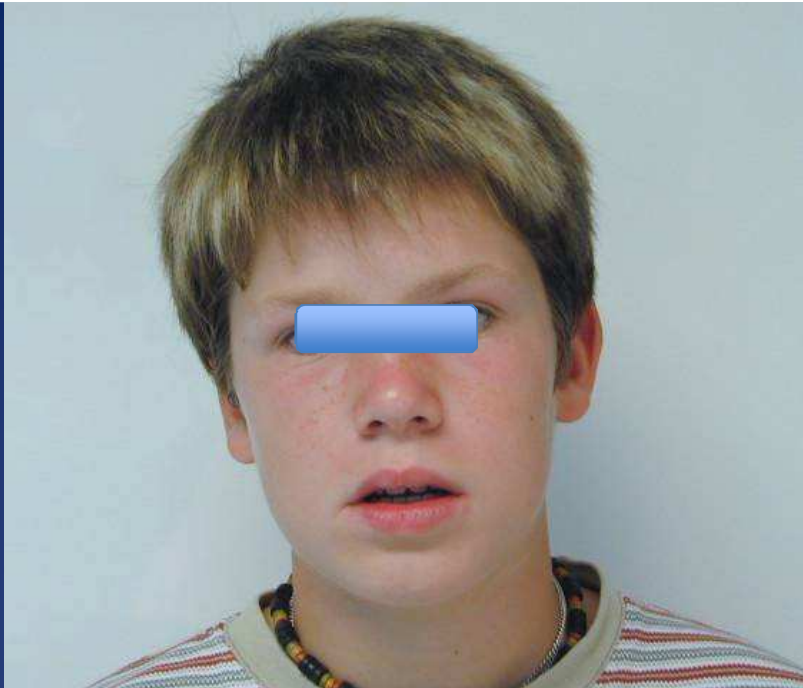


« Changer la fonction pour changer la forme »
Linder-Arronson

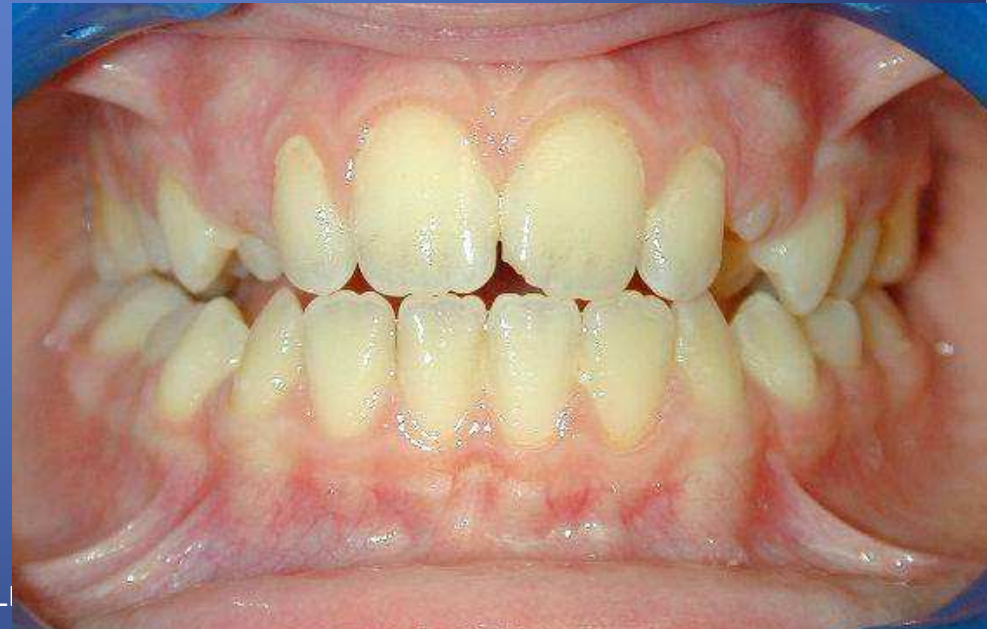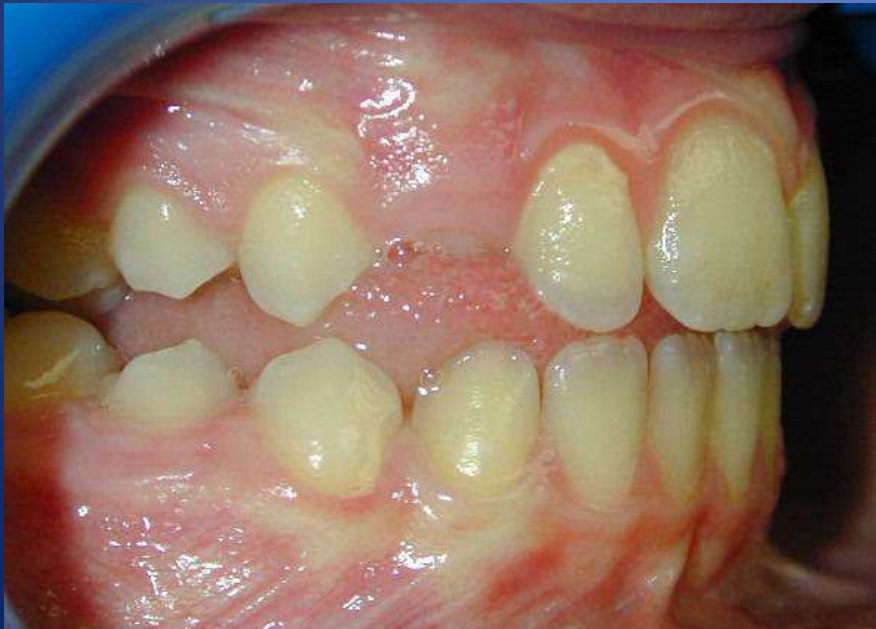L'hyperdivergence

Classe II dolychofaciale

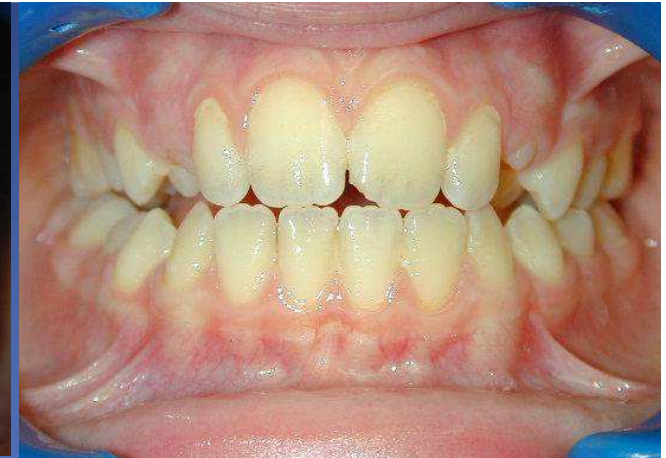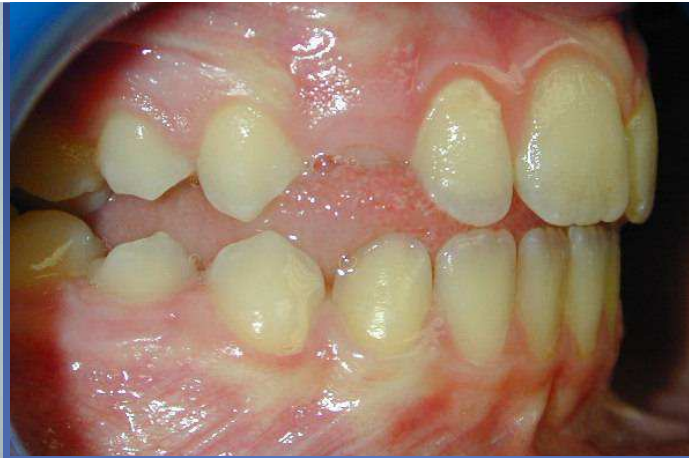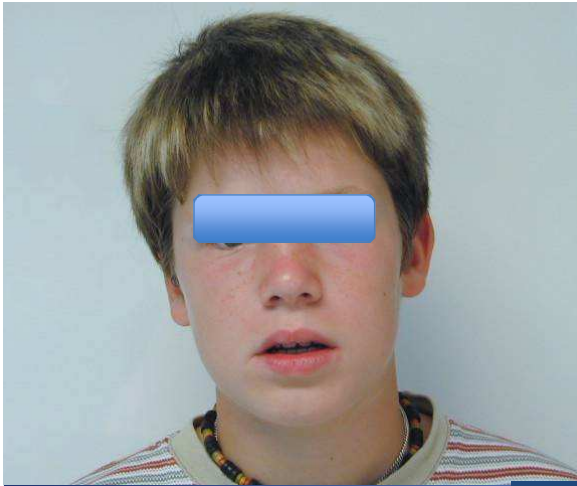
25 - 30% des Classes II



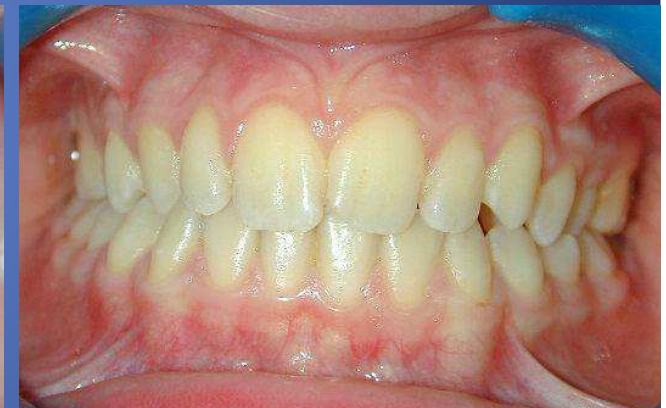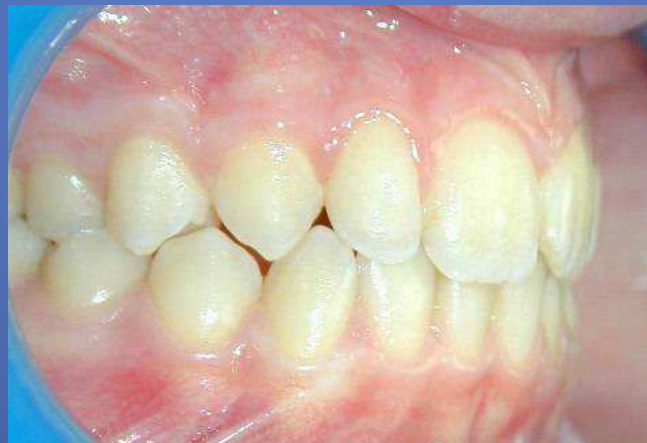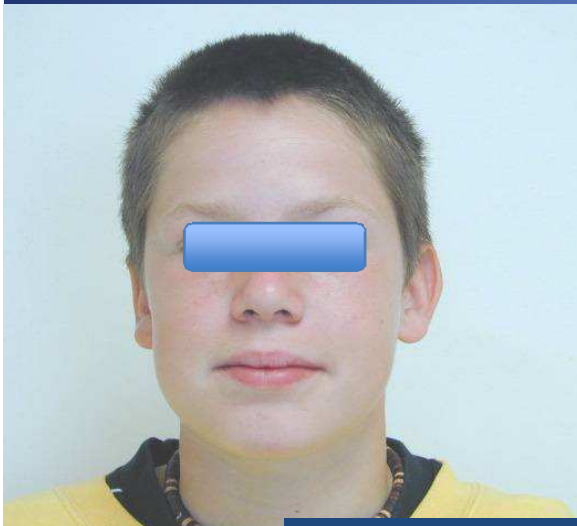
4970 C . 12ans



AL

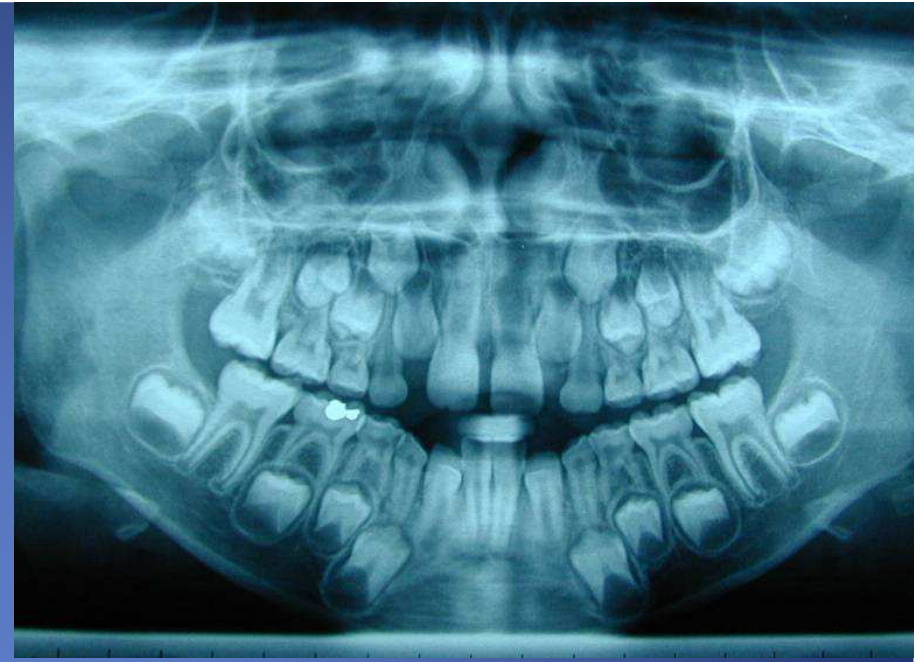
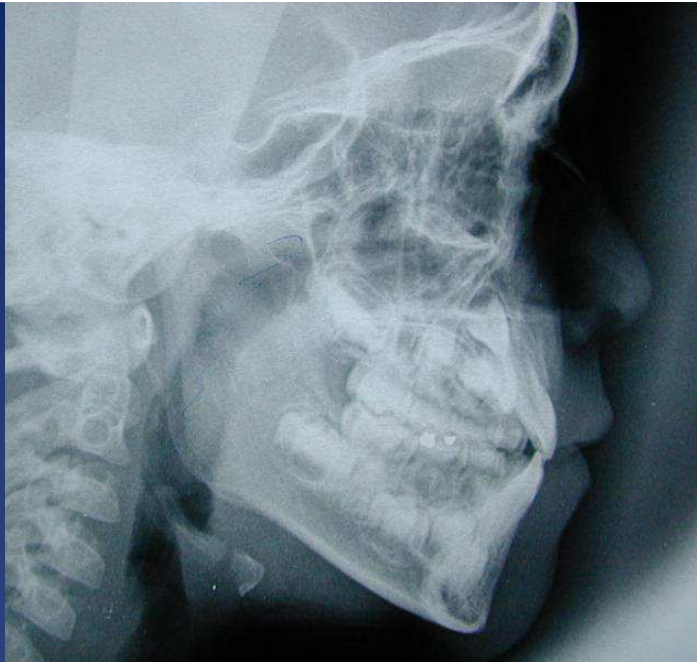


Croissance défavorable

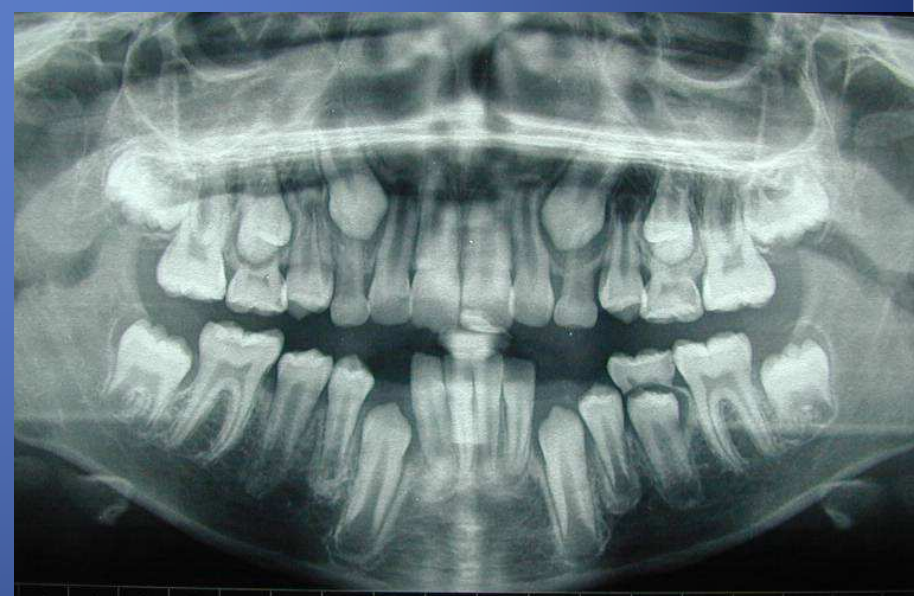
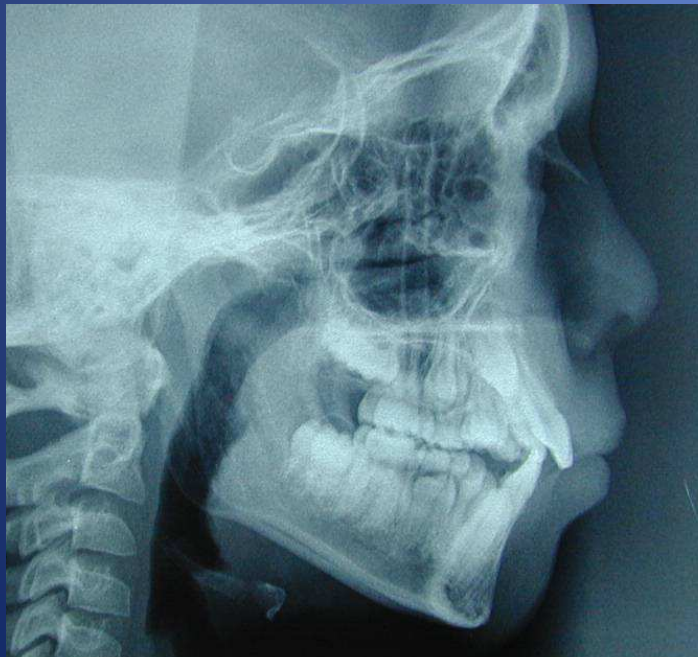
6 mois après Vg+amygdalectomie : croissance favorable
(avant traitement ortho)

Dr Elie CALLABE - Le PUL

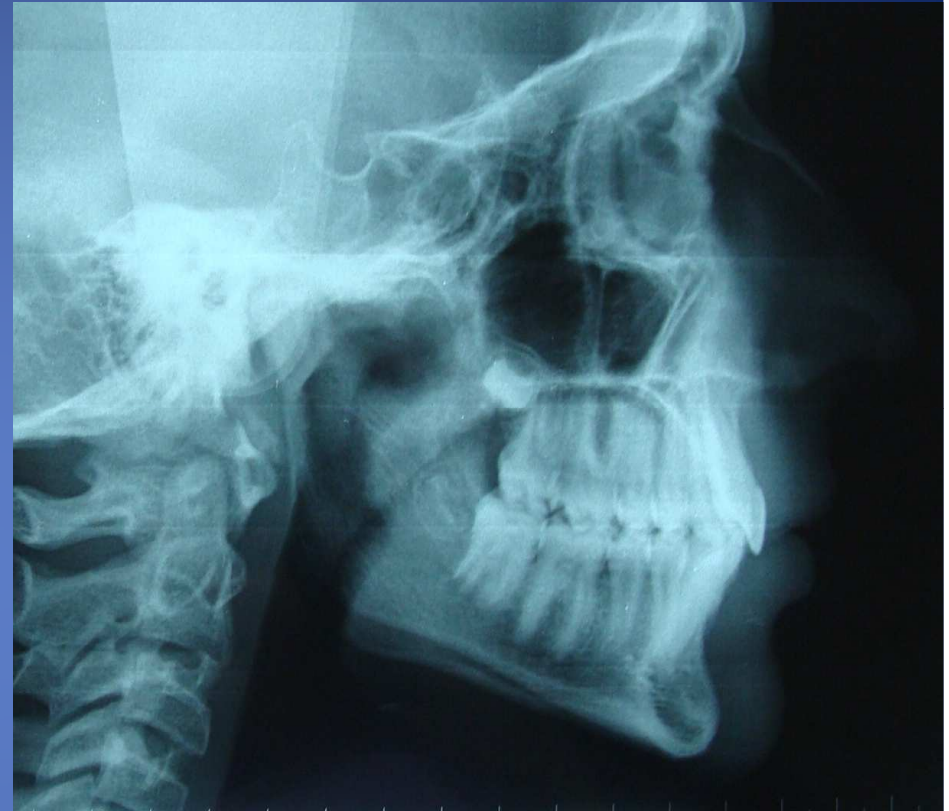
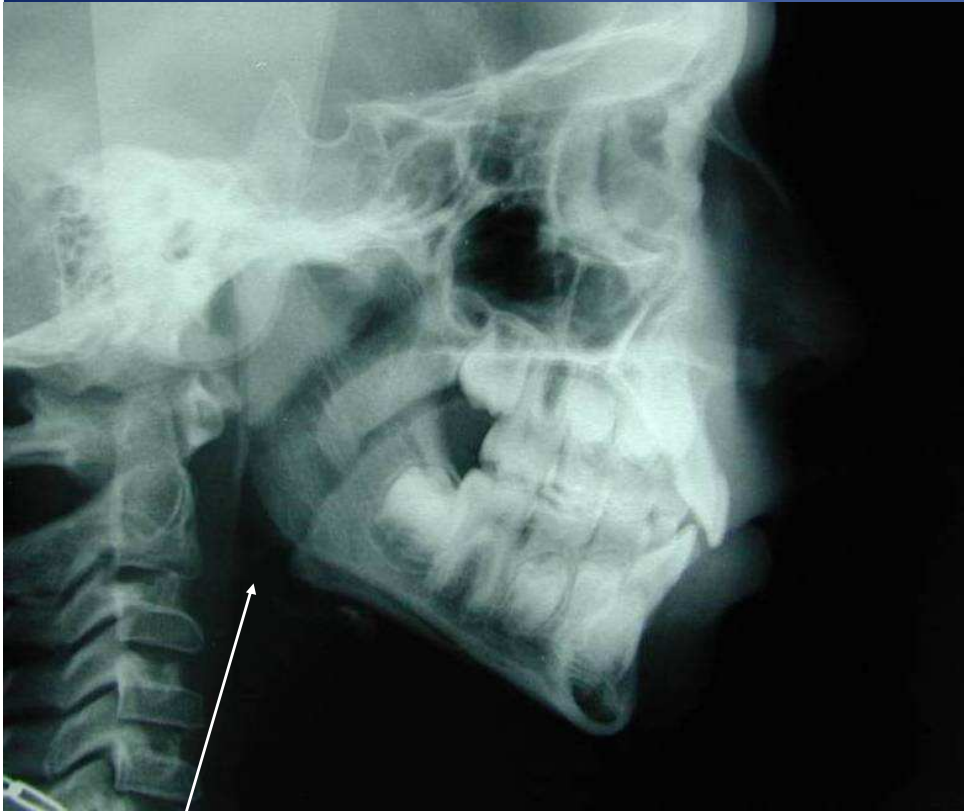

6377 L B. A 8ans et à 10ans 8mois après amygdalectomie+ rééducation



r Elie CALLABE - Le PUL

« Changer la fonction pour changer la forme » Linder-Aronson



Pi B. (Cl I- III) 10 ans

A 14 ans

Traitement médical: Ronchopathie et hyperdivergence : dégagement des VAS

Sans traitement orthodontique

**Senza una buona diagnosi,
l'Ortodonzia non ha futuro.**

Antonio Patti

Classe II dolychofaciale

à multi déficience fonctionnelle:

Objectif:

Rétablir les fonctions (respiration, mastication, déglutition)

pour obtenir une croissance faciale harmonieuse et

transformer « un cas difficile » en un

« cas simple de classe 1 sans extractions (risque de SAOS)»

2009 Les Journées d'Orthodontie de la FFO

Faculté de Reims

Dr Caroline ESCHARD-CHARBONNIER

Analyse des modifications dento-squelettiques apportées par le P.U.L. d'Elie Callabe. Etude rétrospective d'un échantillon de 30 cas traités

Ce dispositif semble apporter une réponse mandibulaire plutôt favorable, réorienter la croissance condylienne en optimisant de manière considérable le sens sagittal, et permettre une bonne gestion du sens vertical, ce qui permet d'indiquer ce dispositif chez des patients dolychofaciaux.

2009 FFO : French Federation Orthodontics congress

University of Reims

Dr Caroline ESCHARD-CHARBONNIER

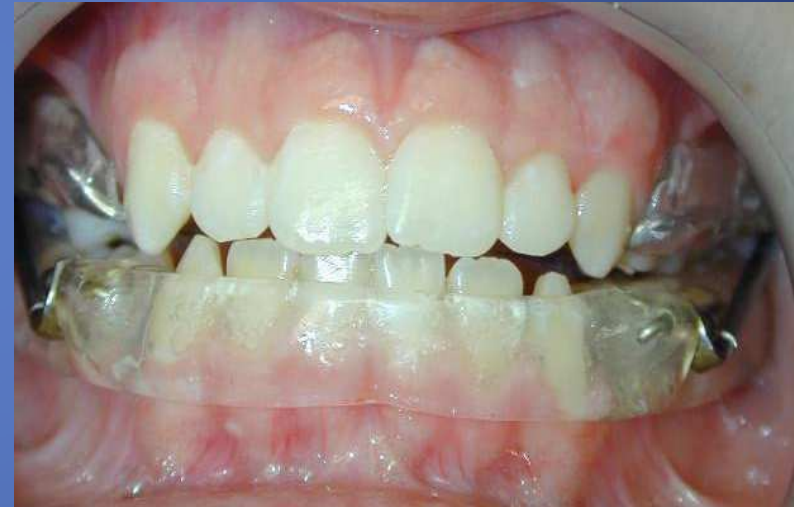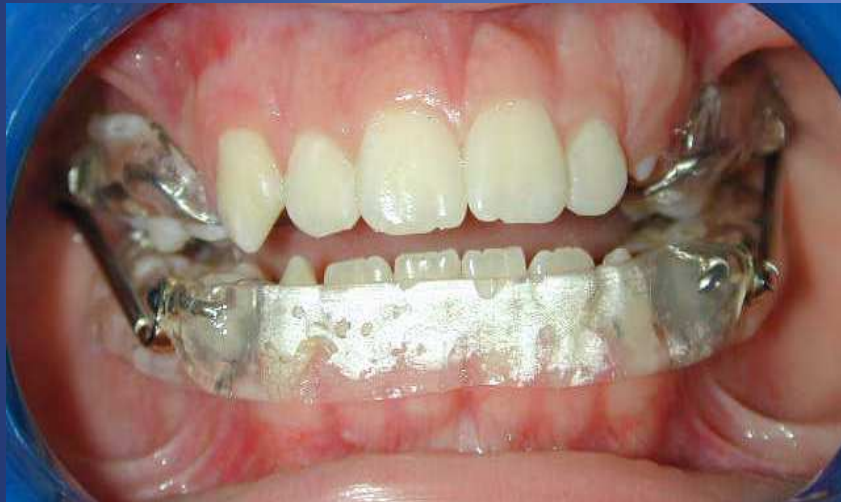Analysis of the dento-skeletal changes provided with Elie Callabe's P.U.L. (propulseur universal light).

Retrospective study on a sample including 30 treated cases

This device seems to bring a rather favourable mandibular response,
to redirect the condylar growth by considerably enhancing the sagittal direction, and to allow a good management of the vertical direction,
thus indicating this device for dolichofacial patients.

Le PUL, la langue et les muscles

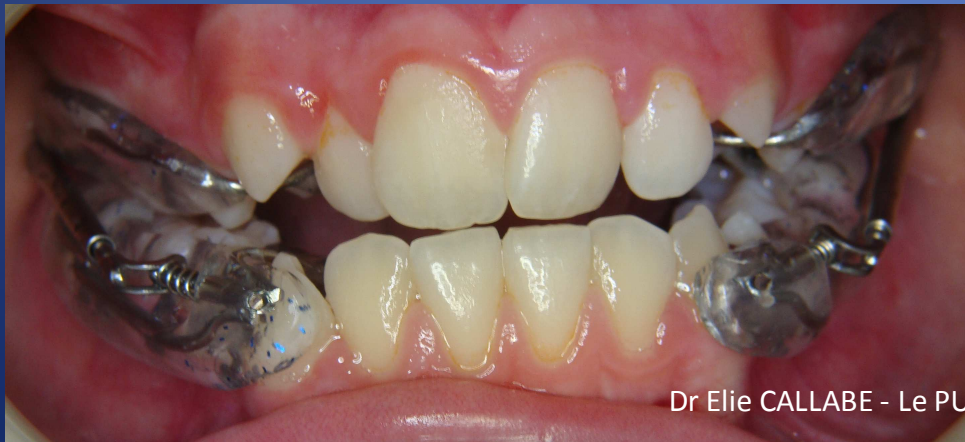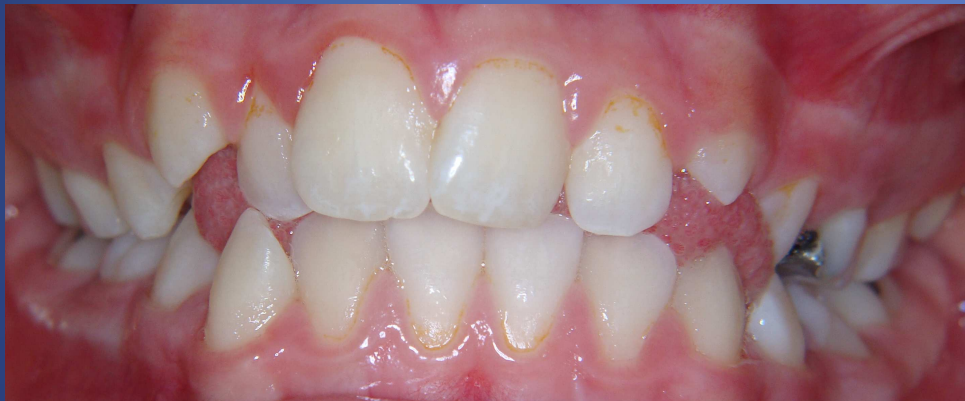Contact occlusal = proprioception = stimulation réflexe des muscles masticateurs.



Fermeture de la béance en 3 mois

La mobilité des gouttières :
oblige l'enfant à fermer la bouche (respiration nasale)
et la base de la langue se soulève pour plaquer la
gouttière maxillaire au palais.

!! Informer l'enfant et les parents (voir la fiche Orthoclass)!!



Dr Elie CALLABE - Le PUL

Demande

L'APPAREIL AMOVIBLE FONCTIONNEL

Pour la correction du décalage inter-maxillaire
Le P.U.L. : Propulseur Universel "Light"

But : Correction du décalage entre le maxillaire supérieur et la mandibule

1 Dem 10 ans 3

Ton appareil va te gêner les premiers jours pour parler, ensuite tu vas t'habituer.
Important! Il est normal qu'il ne tienne pas très fort sur les dents.
La langue doit le maintenir au palais (rééducation linguale).

Pour éviter la fracture, vérifie la bonne position de la tige inférieure (arrondi vers Le bas) avant de porter ton appareil.

Appareil discret, presque invisible, permet l'ouverture buccale et l'élocution. Adaptation rapide.

Port de l'appareil :

- Porte ton appareil toute la journée et la nuit.
- Les premiers jours tu peux porter ton appareil après l'école et la nuit: Quand tu y seras habitué, (dans 2 ou 3 jours) tu le porteras à l'école: la correction sera plus rapide.
- Ote le pour manger et pour broser tes dents, (et pour la musique à vent: flûte, trompette, etc...)

Important!!! Quand tu t'enlèves, ne le met jamais dans un mouchoir ni dans un "sopalin", il risque d'être jeté à la poubelle, mais toujours le laver le sécher pour éviter le rictus, avant de le mettre dans sa boîte! Si tu manges à la cantine, retire-le avant d'y aller et met le dans ton sac (dans sa boîte), pour ne pas l'oublier à la cantine.

Activation de l'appareil :

Scap = 11/25mm
ImB = 11/25mm

S'il y a un écarteur: Toume l'écarteur dans le sens de la flèche 1 fois tous les 15-jours.
S'il y a un élastique antérieur: change l'élastique 1 fois par jour.

Rétrognathie mandibulaire Amélioration esthétique par la stimulation de la croissance mandibulaire

NETTOYAGE:

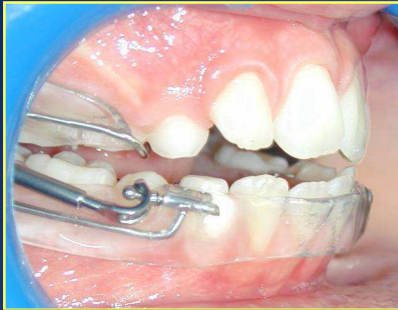- Frotte ton appareil plusieurs fois par jour sous l'eau avec une brosse à dents (autre que celle pour tes dents).
- Utilise des produits nettoyants ou comprimés effervescents une fois par jour (le soir).

PRECAUTIONS:

- En cas de blessure des joues: les premières nuits, glisse une compresse roulée entre la joue et le système métallique.
- Attention aux chiens et chats!!! Ils peuvent mordre et casser ton appareil.
- Ote l'appareil lors des activités sportives pendant lesquelles tu risques de le perdre (natation, judo, rugby, etc...).

Copyright 2002 - ORTHOCLASS - tous droits réservés.
Procede de la loi du code de la propriété intellectuelle. Il est interdit de reproduire, d'adapter ou de modifier ce document sans l'autorisation de l'auteur.

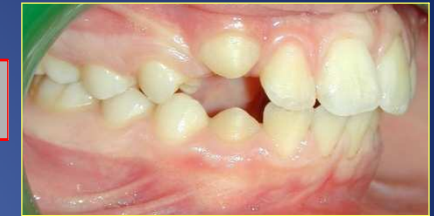Nei dolicofacciali e i morsi aperti



Propulsione



contatti posteriori



Contrazione propriocettiva riflessa delle fibre muscolari temporo-masseterine



Riduzione dell'overjet



contatto labiale



Mobilità placca obbliga la lingua a trattenerla sul palato



Favorisce la rieducazione della lingua e dell'attività dei muscoli masticatori

A.Patti

Ristabilendo delle funzioni corrette, si consente alla crescita maxillo-facciale di ristabilire la forma

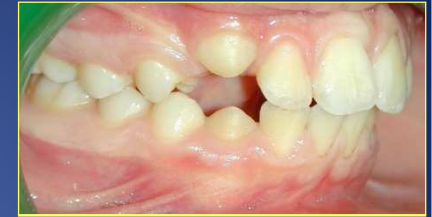Cas dolychofacial (hyperdivergent)



Propulsion



contact postérieur



Contraction proprioceptive reflexe des fibres musculaires temporo-masseterines

Réduction de l'overjet

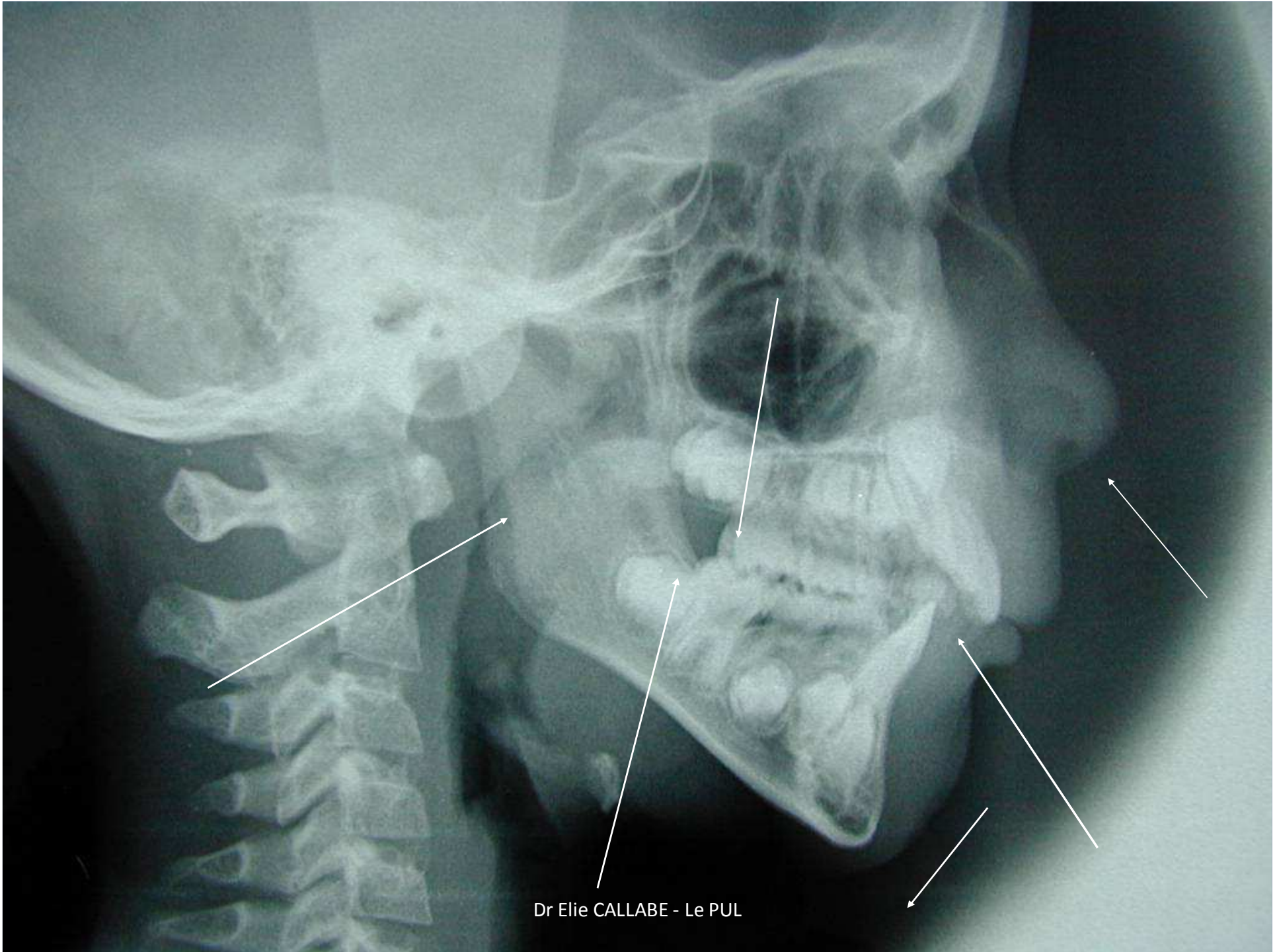


contact bi-labial

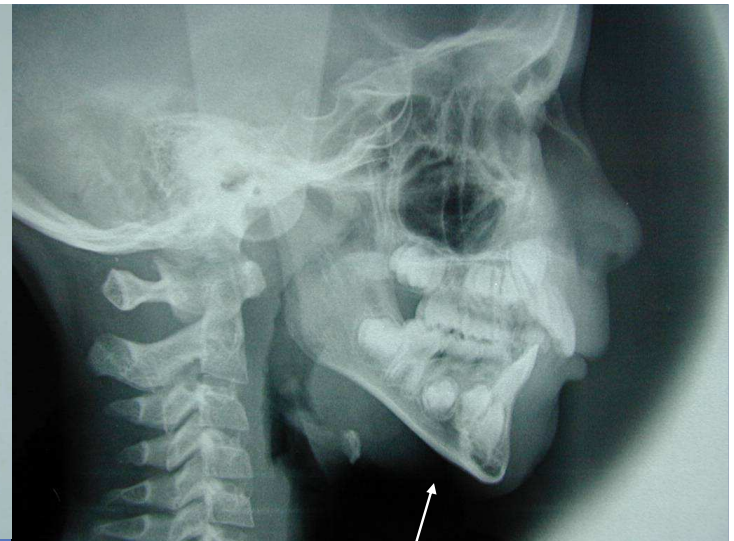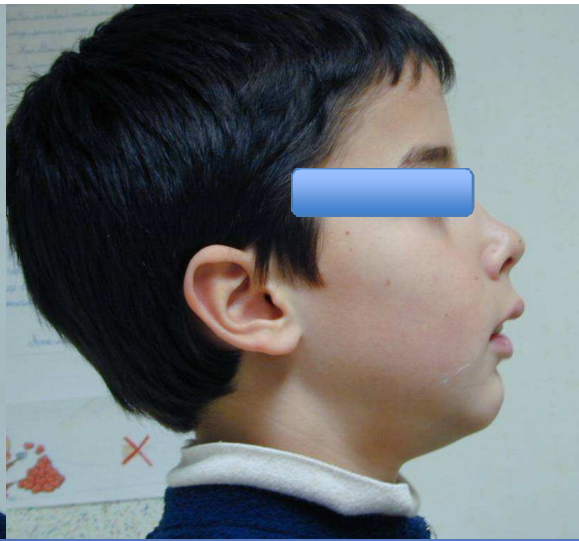
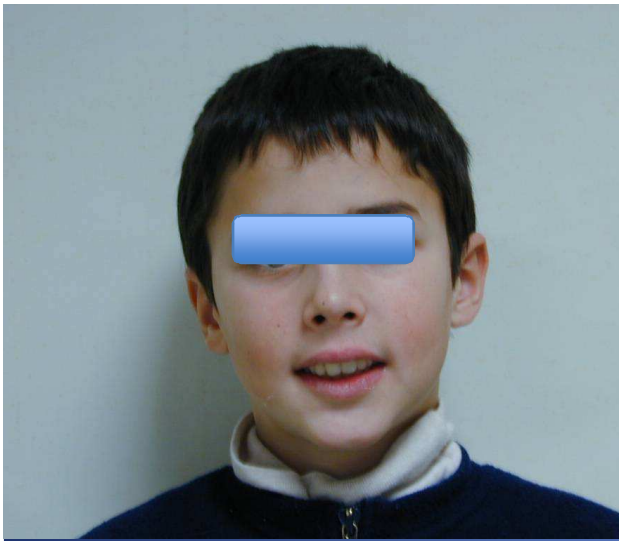
La mobilité de la plaque palatine oblige le patient à fermer la bouche, respirer par le nez.

Favorise la rééducation de la respiration, de la langue et de l'activité des muscles masticateurs

Rétablir les fonctions pour rétablir une croissance faciale harmonieuse



Dr Elie CALLABE - Le PUL

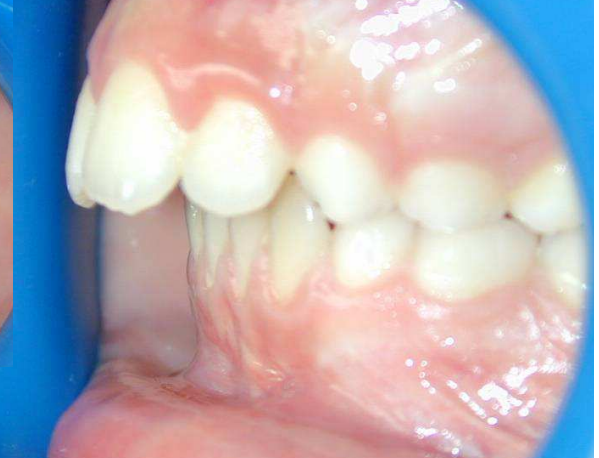
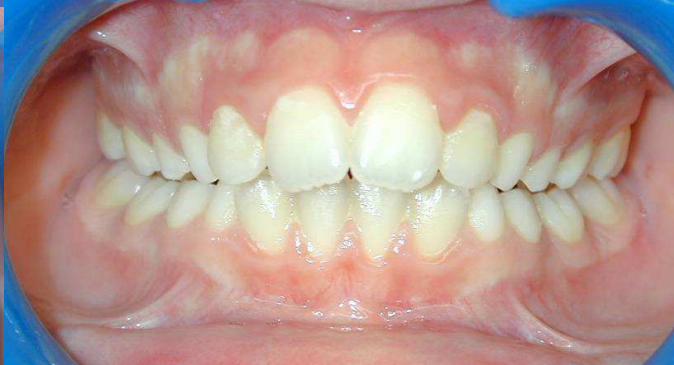
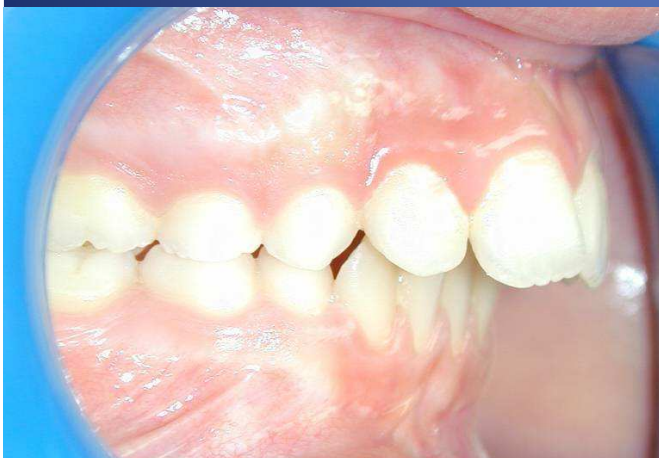6128 . M (10 ans)

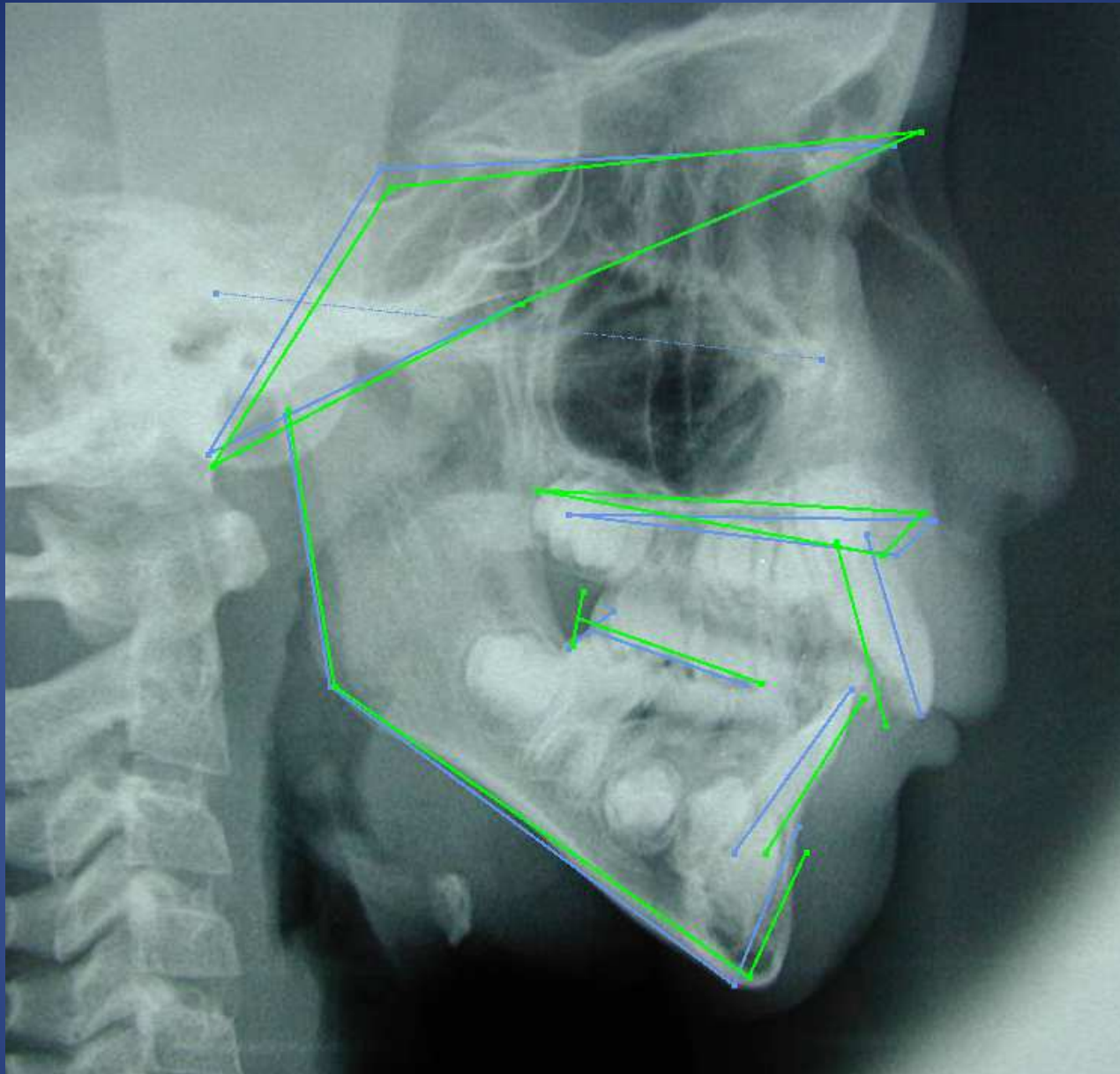
Arrêt succion du pouce

**ORL: Adénoïdo-
Amygdalectomie**

Rétro-Dolychofaciale

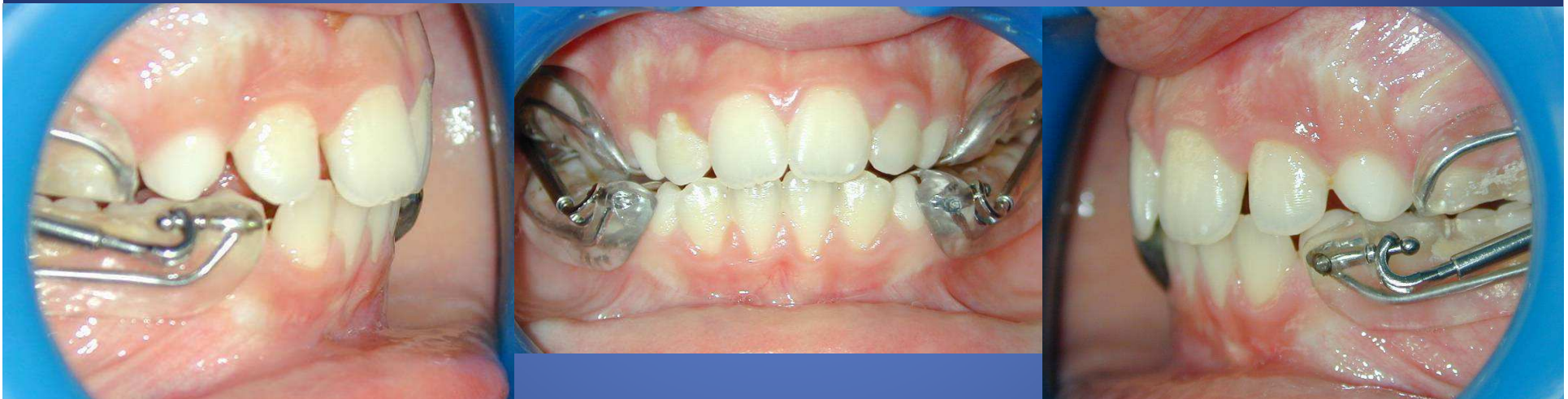
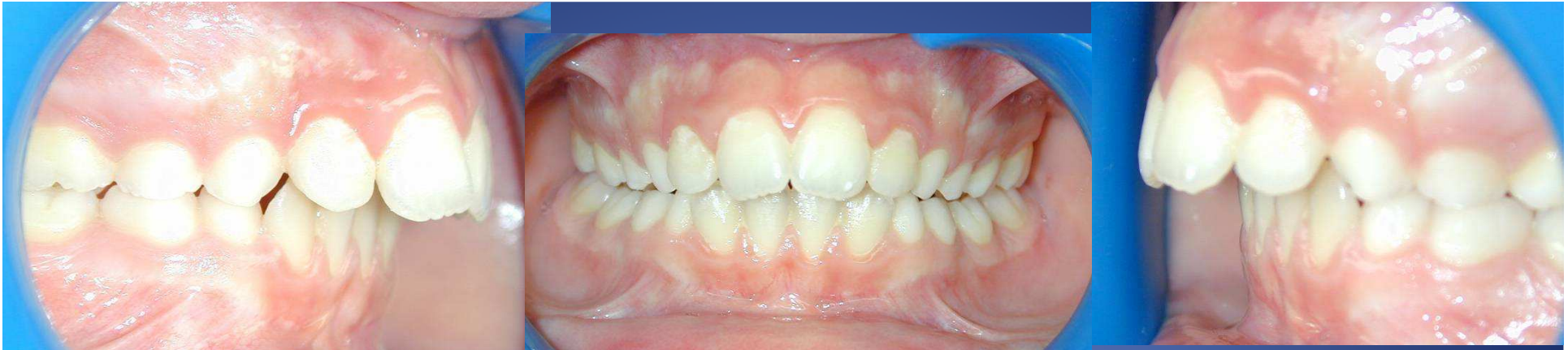
Dr Elie CALLABE - Le PUL



Procuste: Avant + analyse

Dr Elie CALLABE - Le PUL www.procuste.com

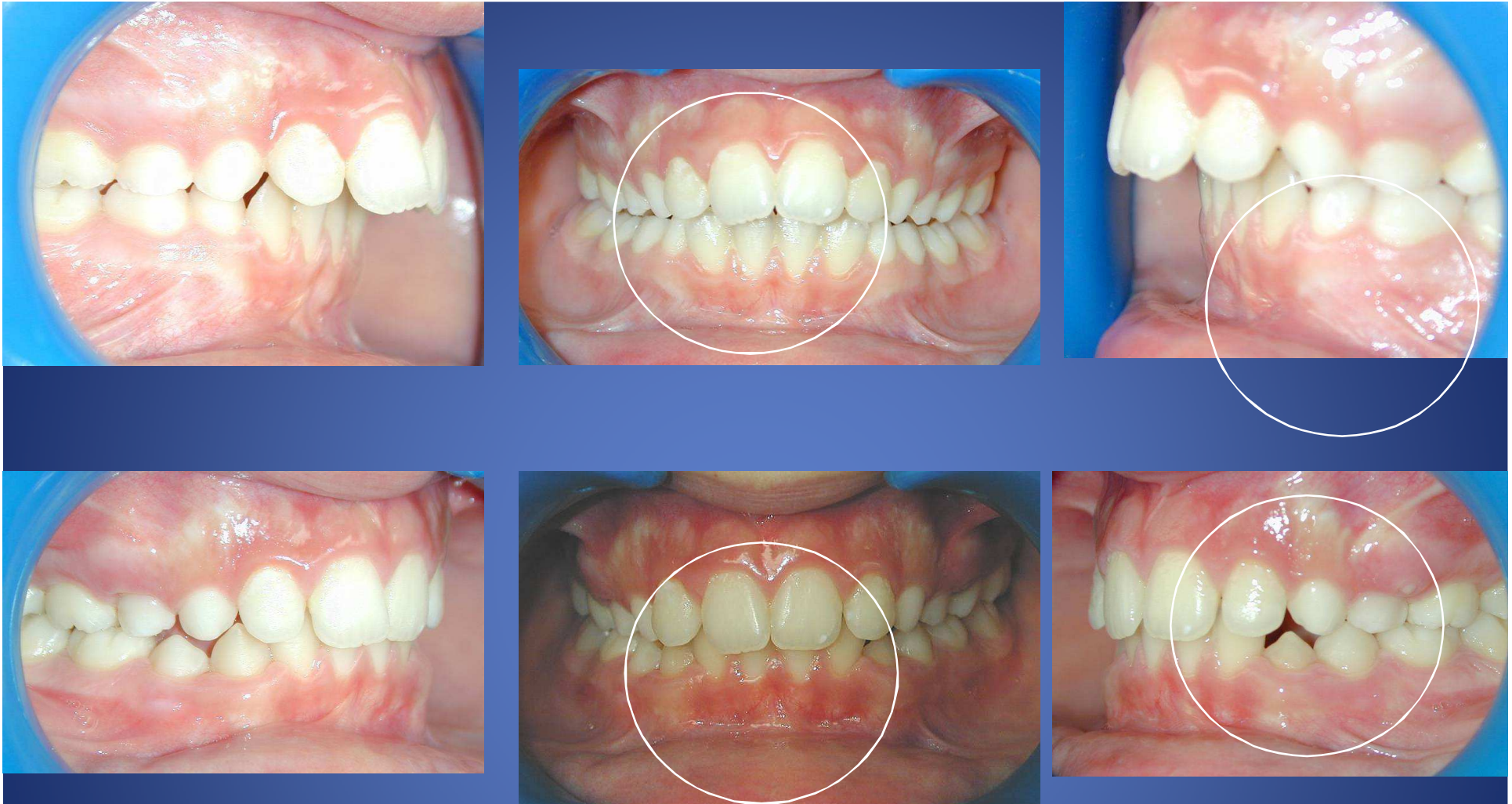


Pose du PUL: propulsion mandibulaire + expansion maxillaire

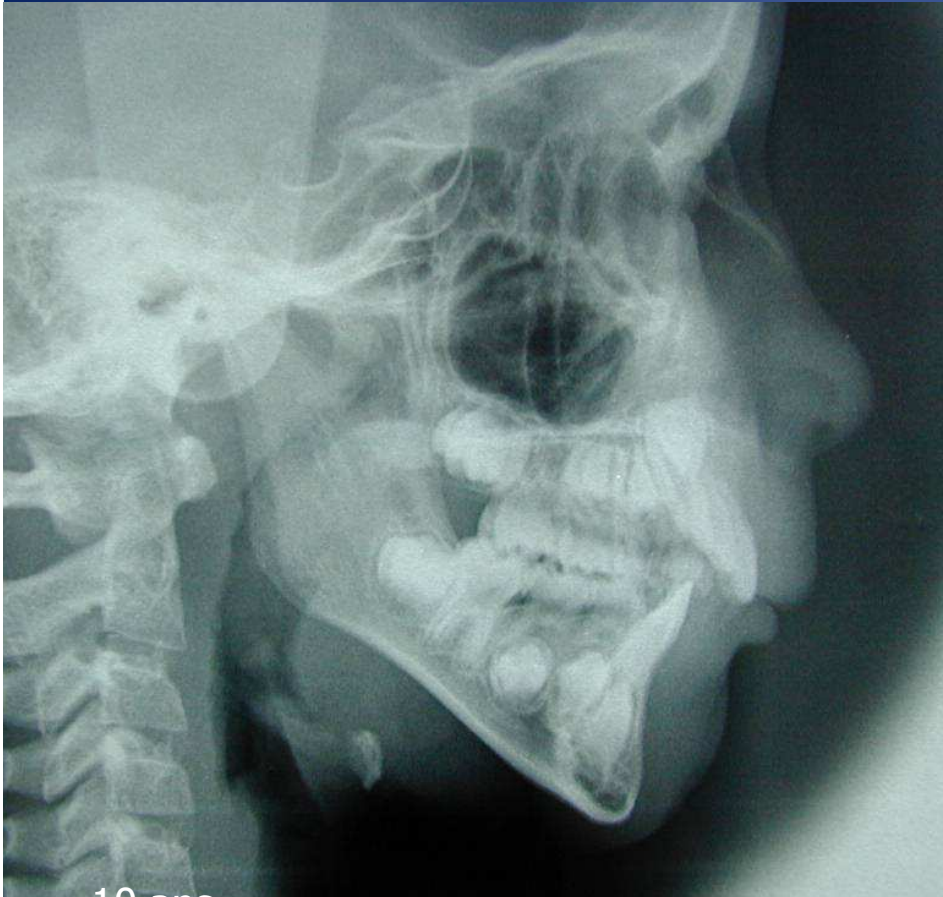Occlusion des molaires + incisives (libres).

Plus d'interposition labiale + respiration nasale.

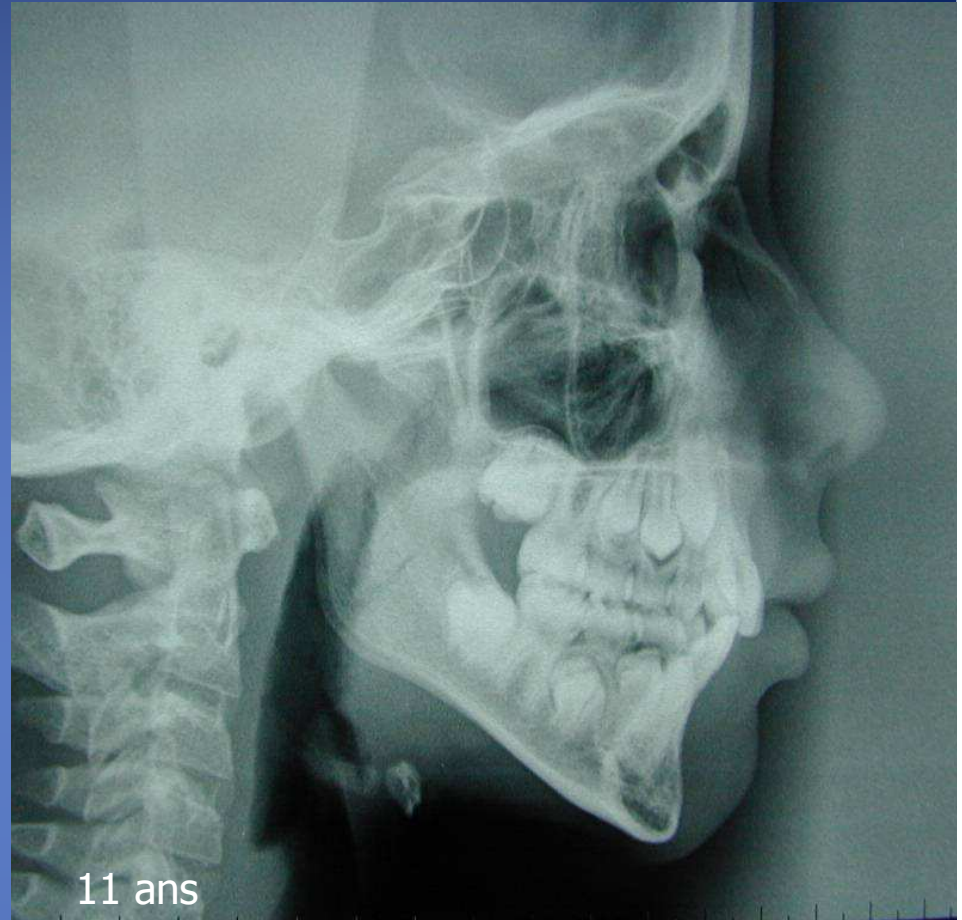Dr Elie CALLABE - Le PUL



PUL + 12 mois : correction de la classe II+ recouvrement incisif

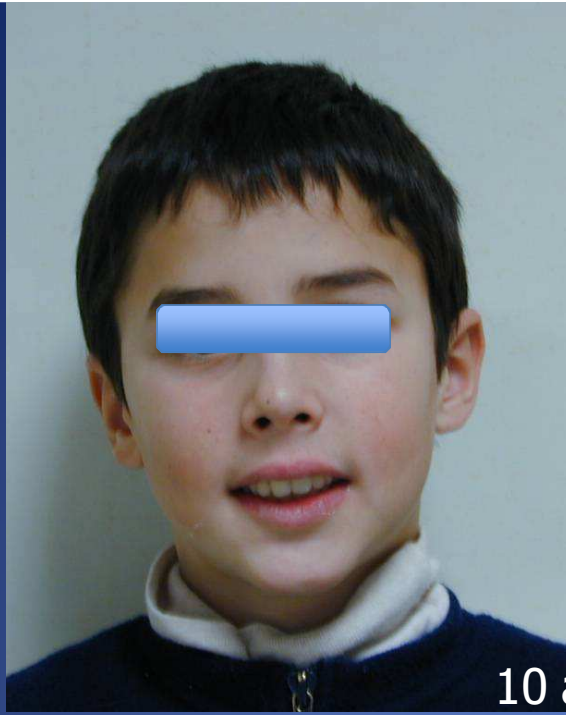

10 ans

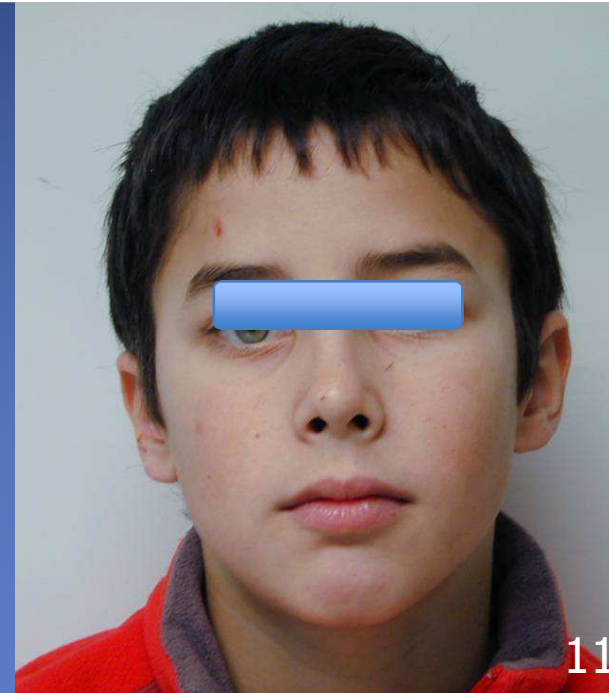

11 ans

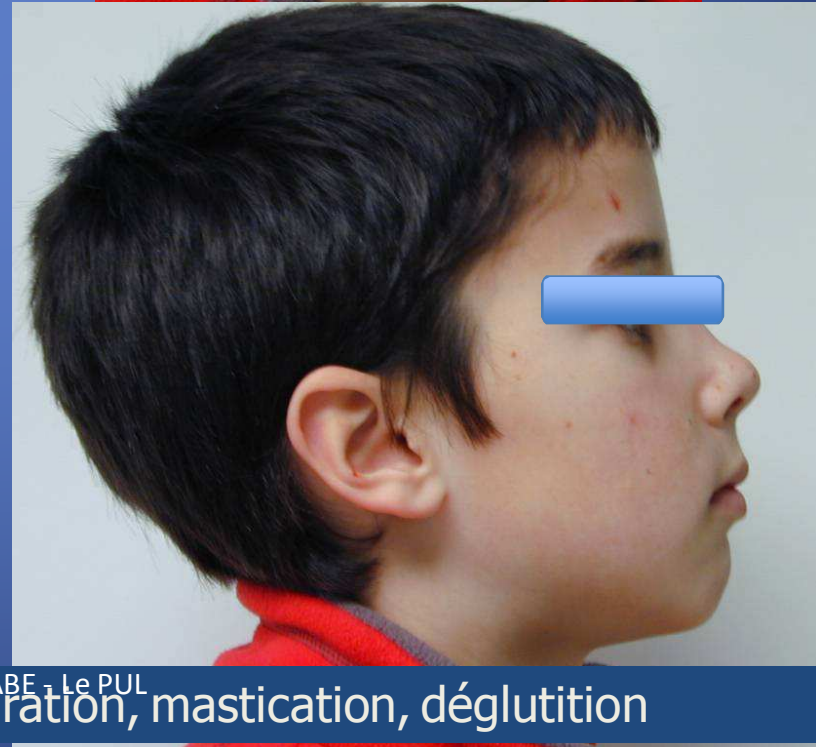
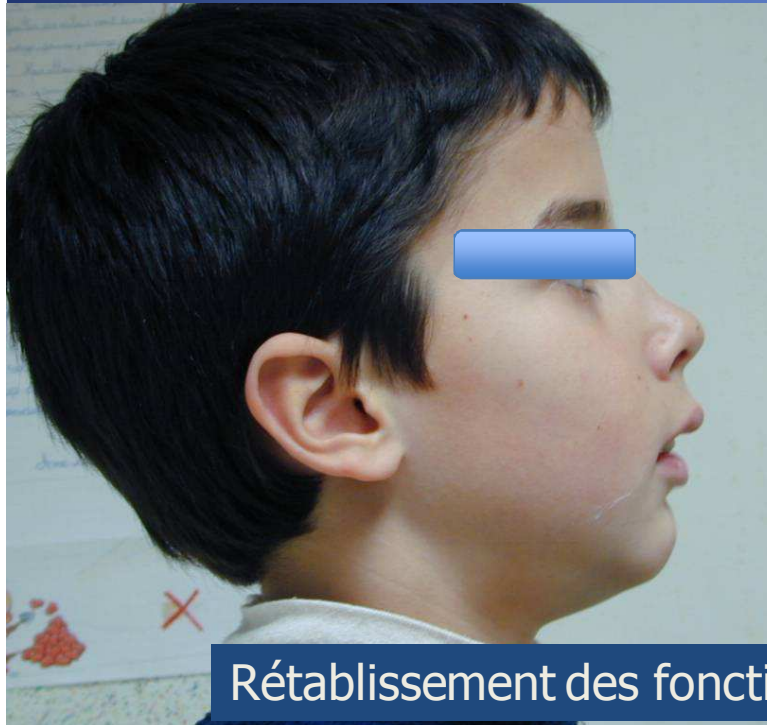Rétablissement des fonctions = amélioration de la croissance maxillo-faciale



10 ans



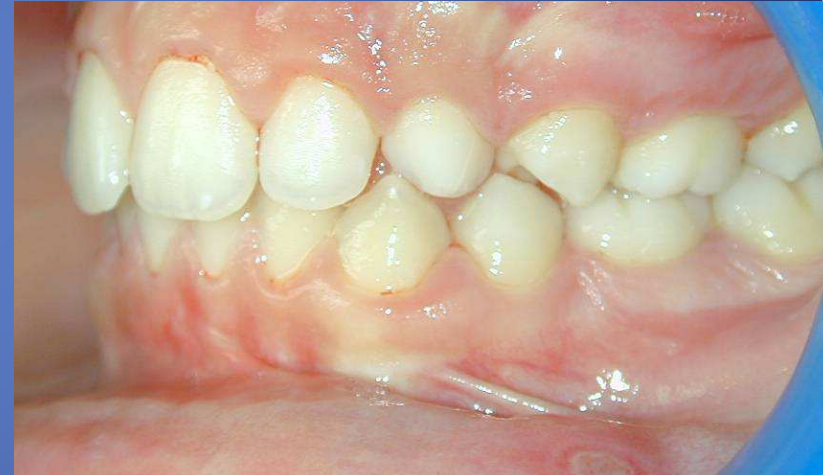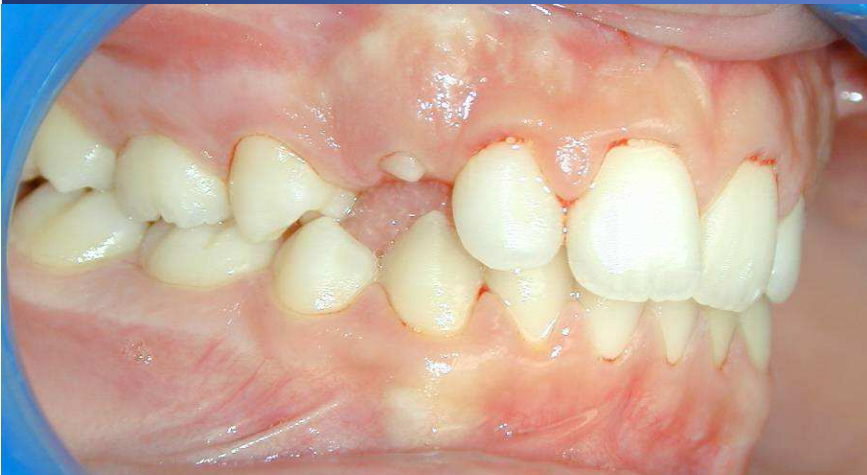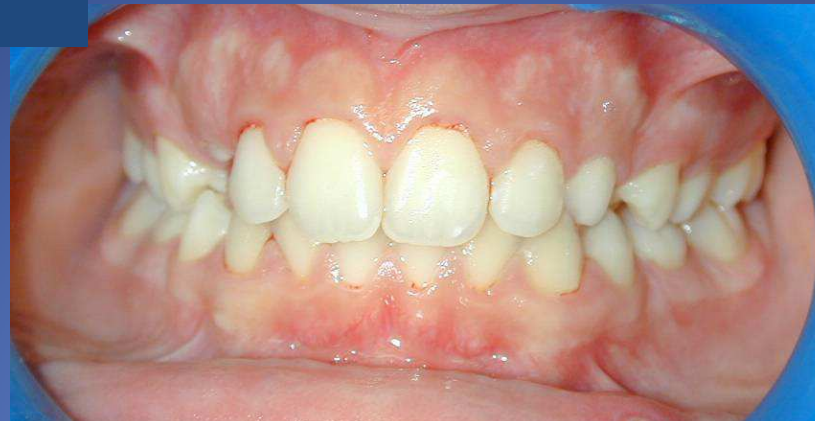11 ans



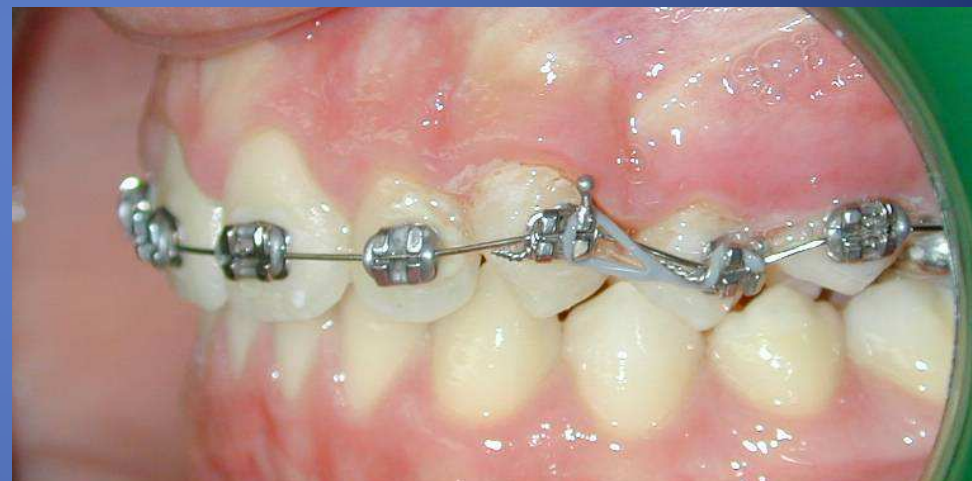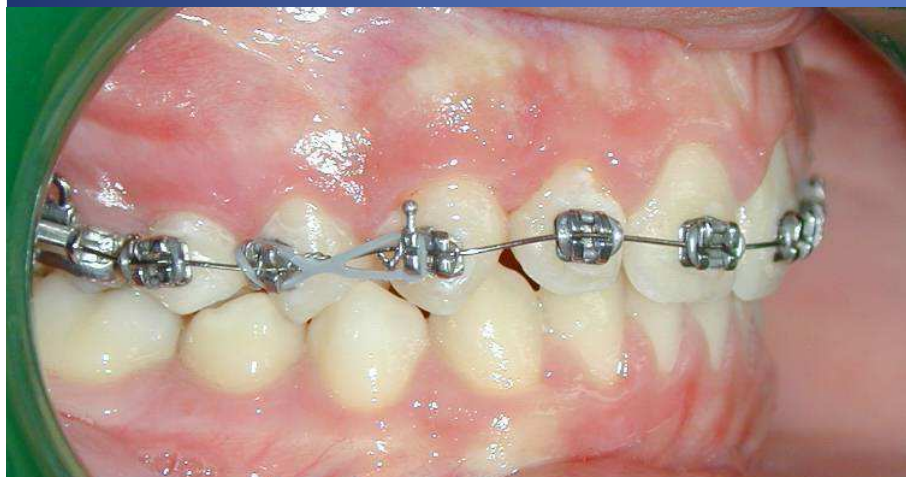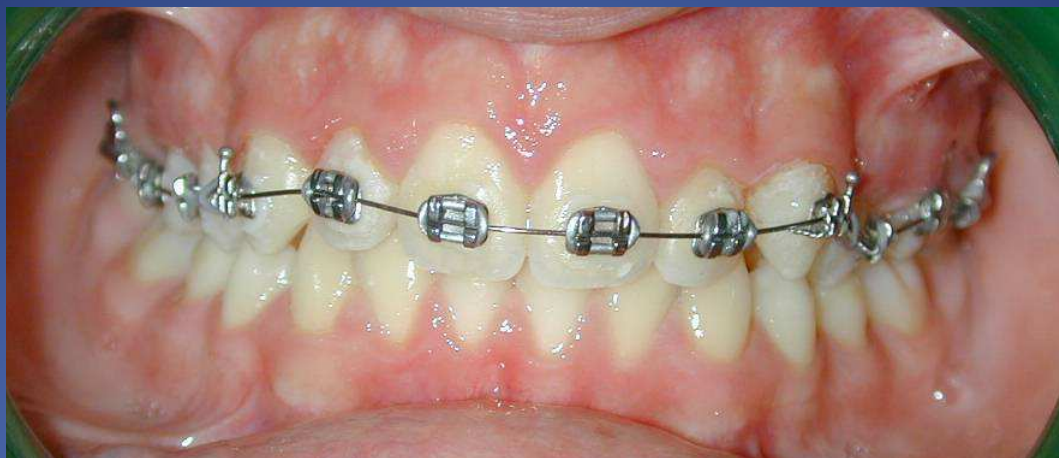Dr Elie CALLABE, Le PUL
Rétablissement des fonctions: respiration, mastication, déglutition

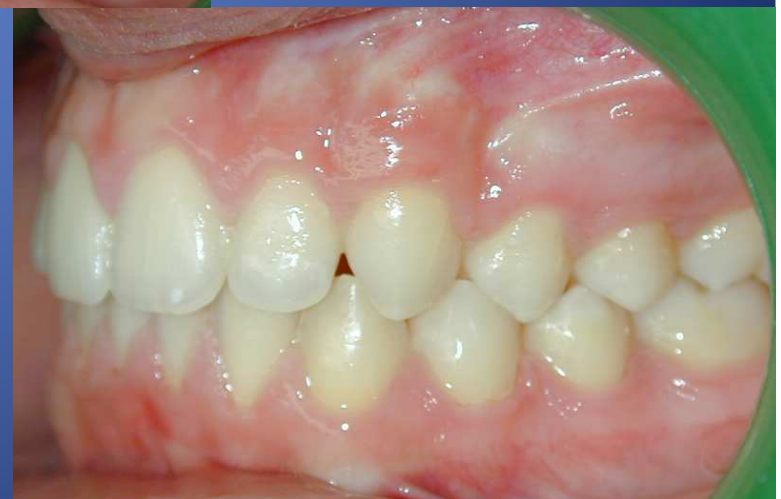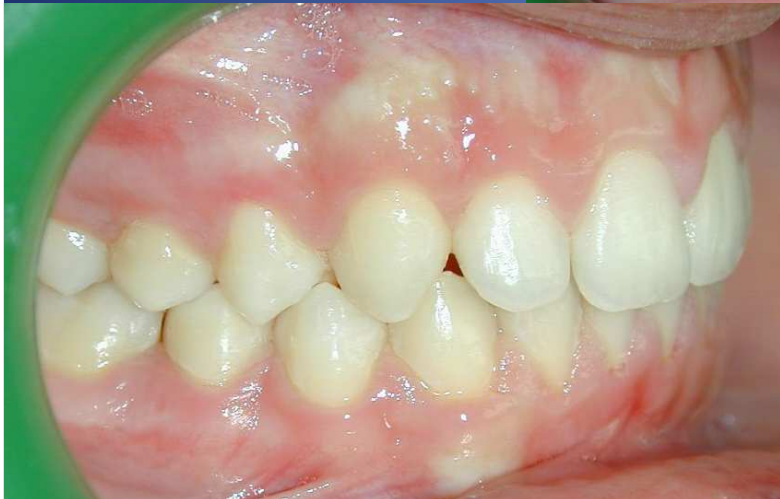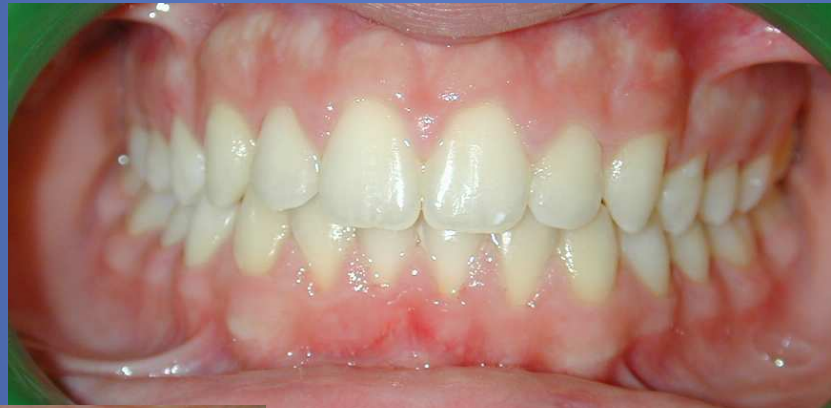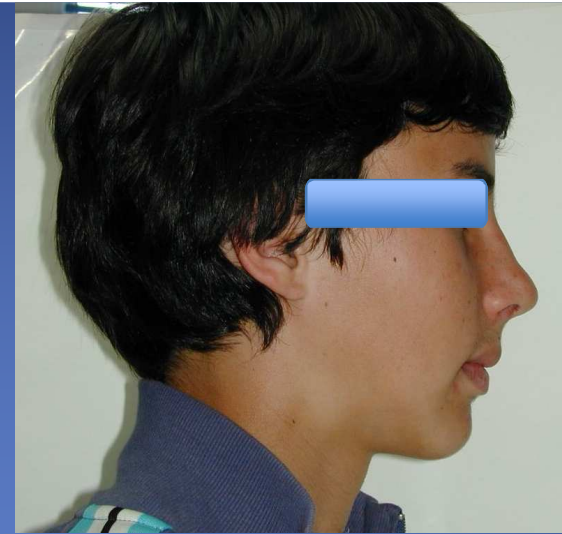
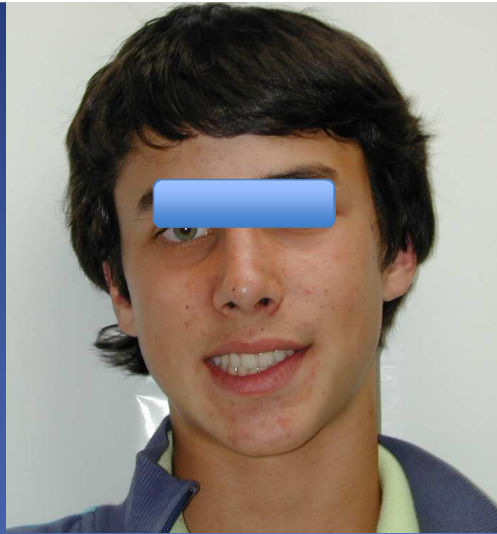
A 12 ans

Stabilité de la correction

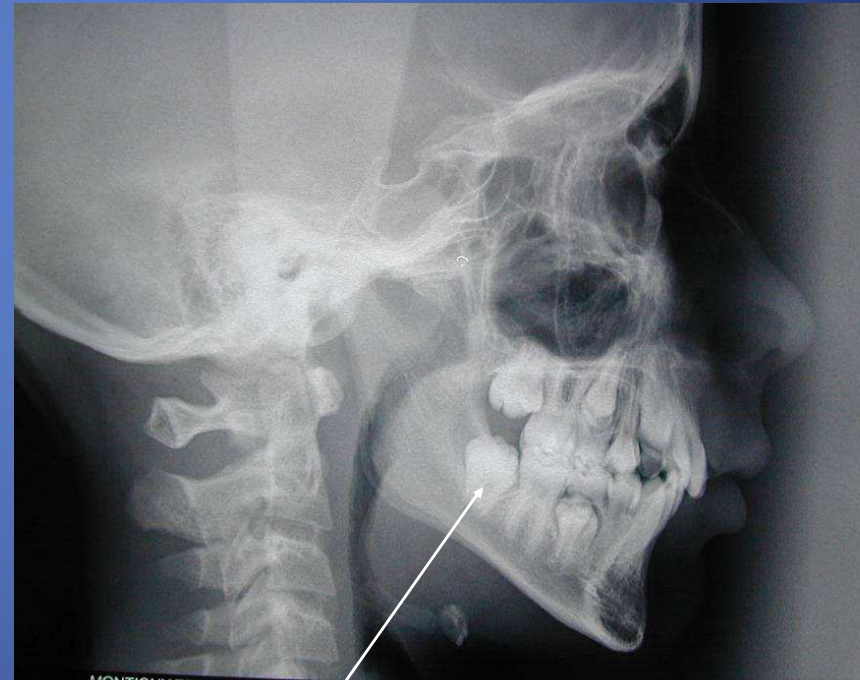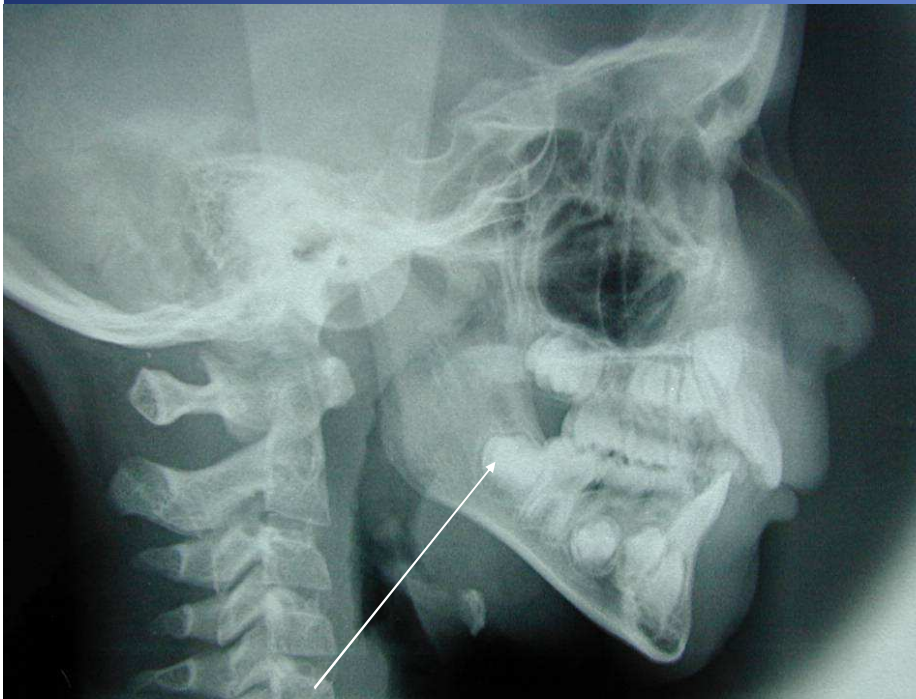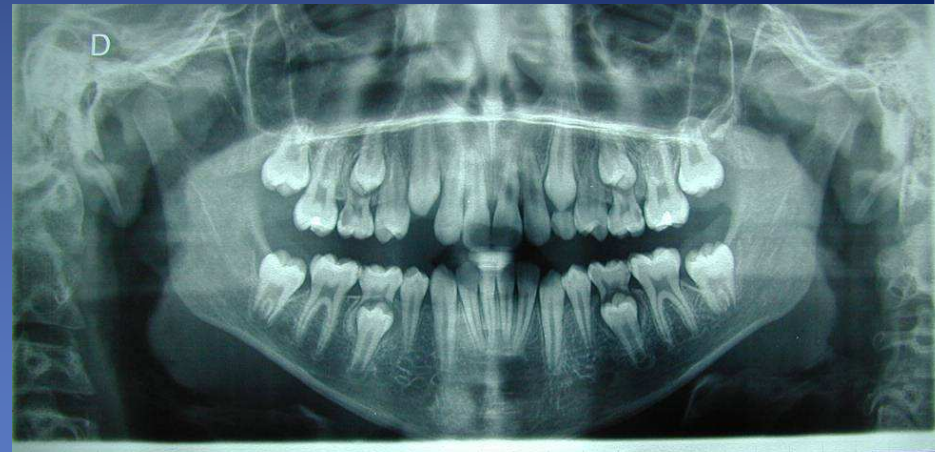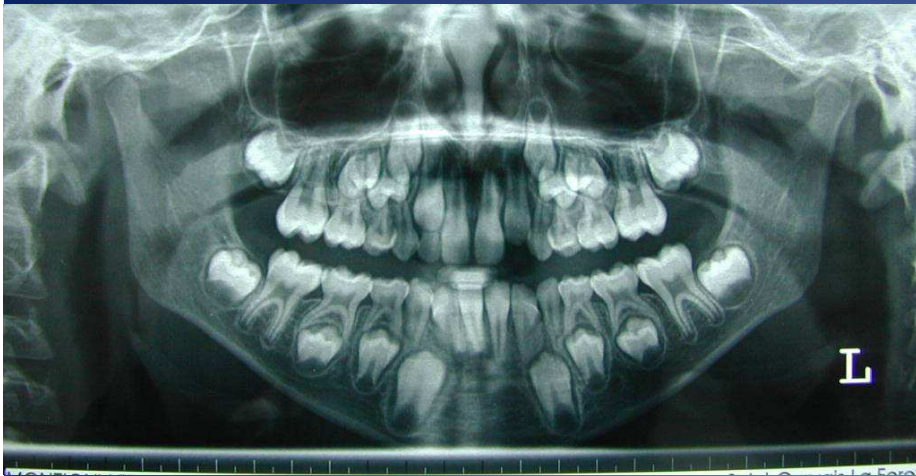


Classe 1 simple sans extractions: attente de la denture définitive pour débiter le multi attache






Dr Elie CALLABE - Le PUL



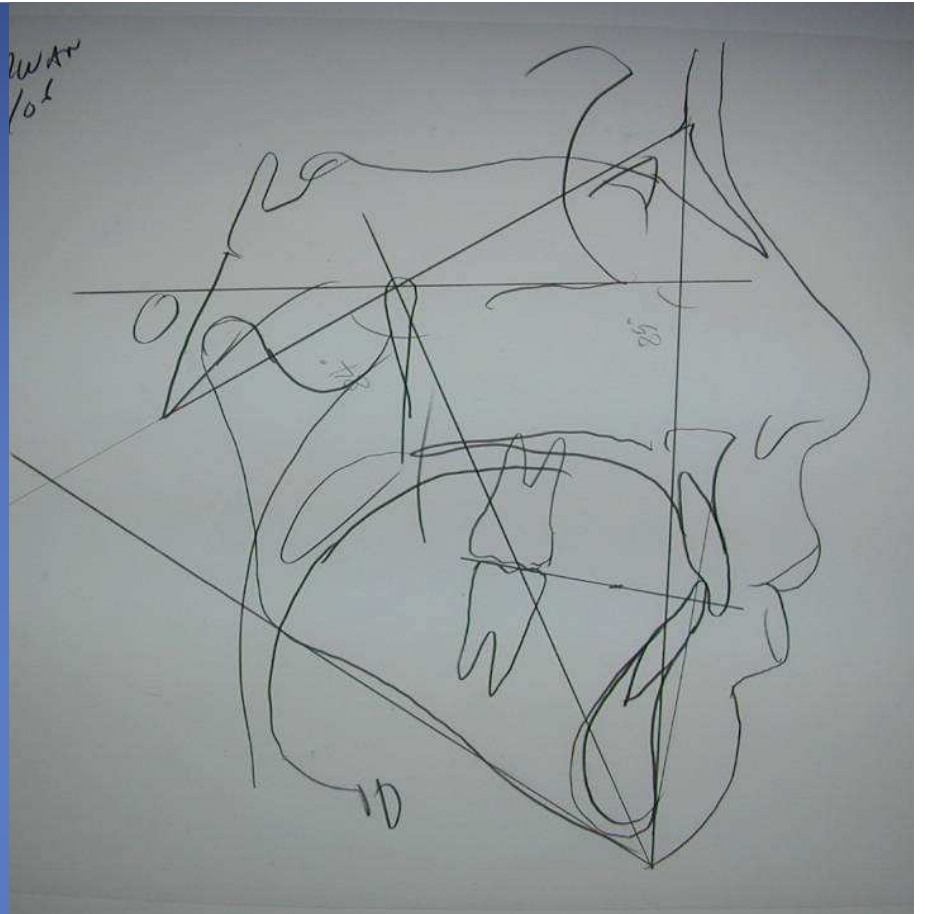
10 ans

Dr Elie CALLABE - Le PUL

12 ans



10 ans



12 ans

Action du PUL chez dolychofacial

10 ans

11 ans

12 ans



01/08
05/08



Non-égression molaire

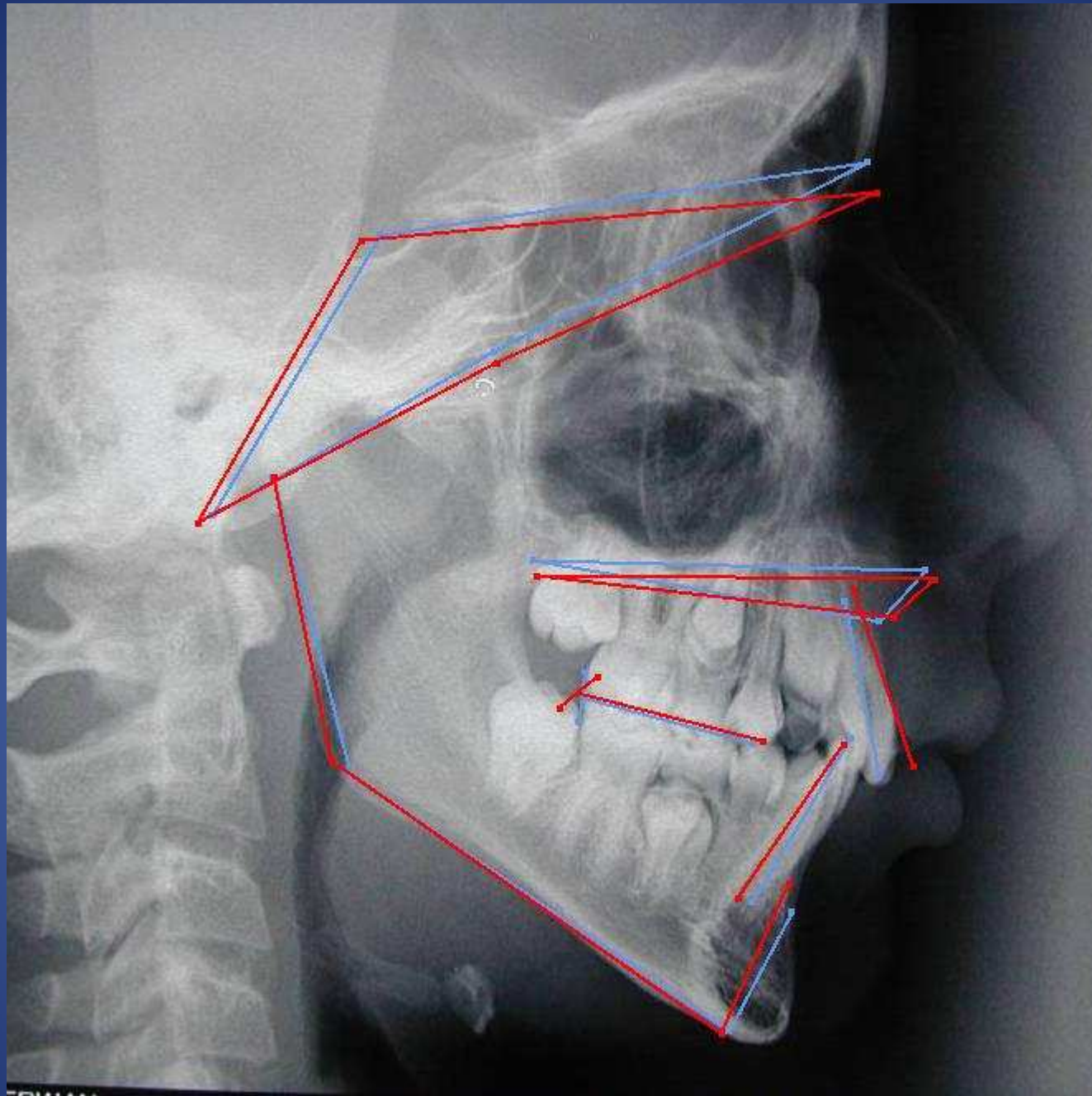
Allongement mandibulaire



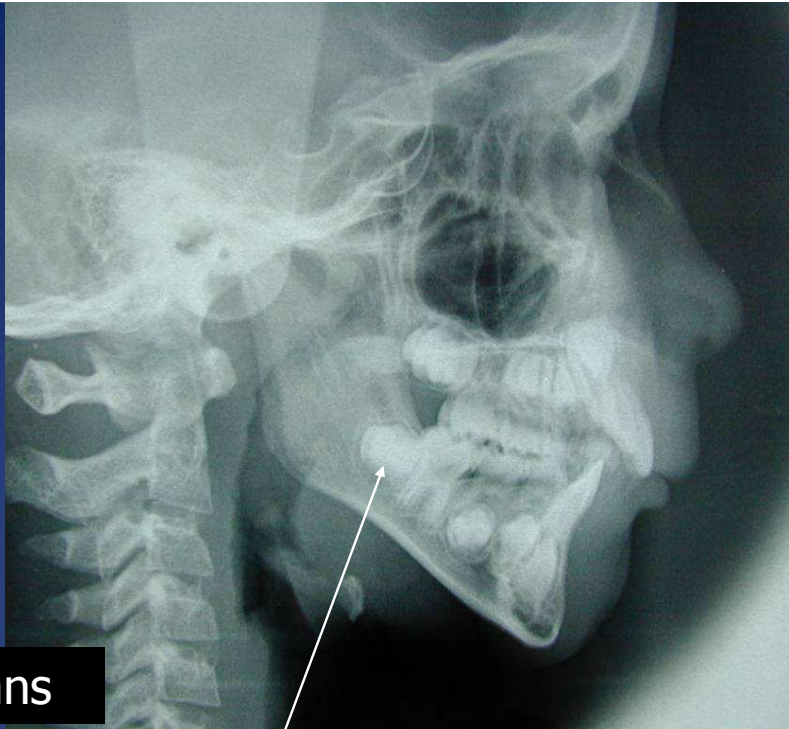
**Egression
Redressement
des incisives**

Axe facial inchangé

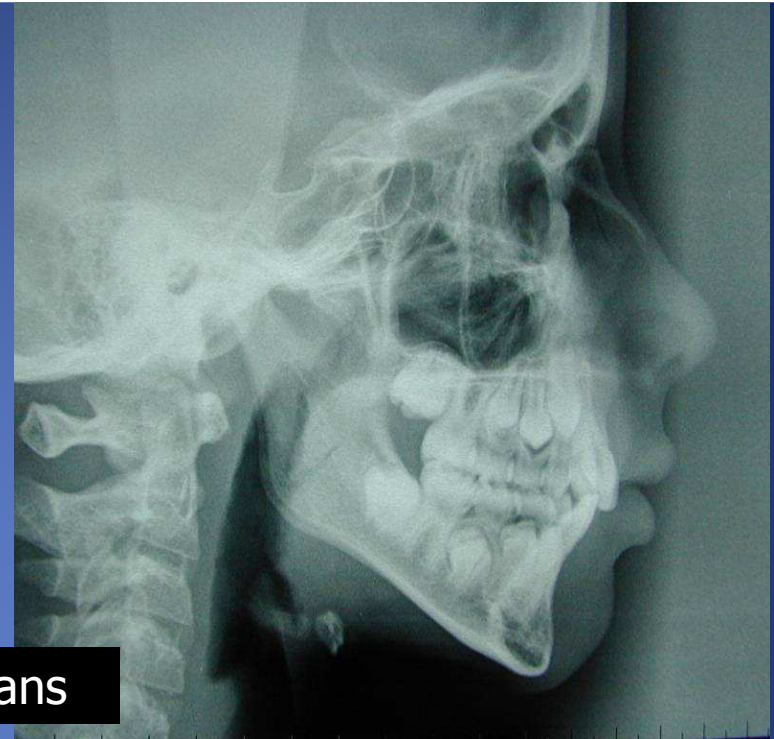
Non-égression molaire



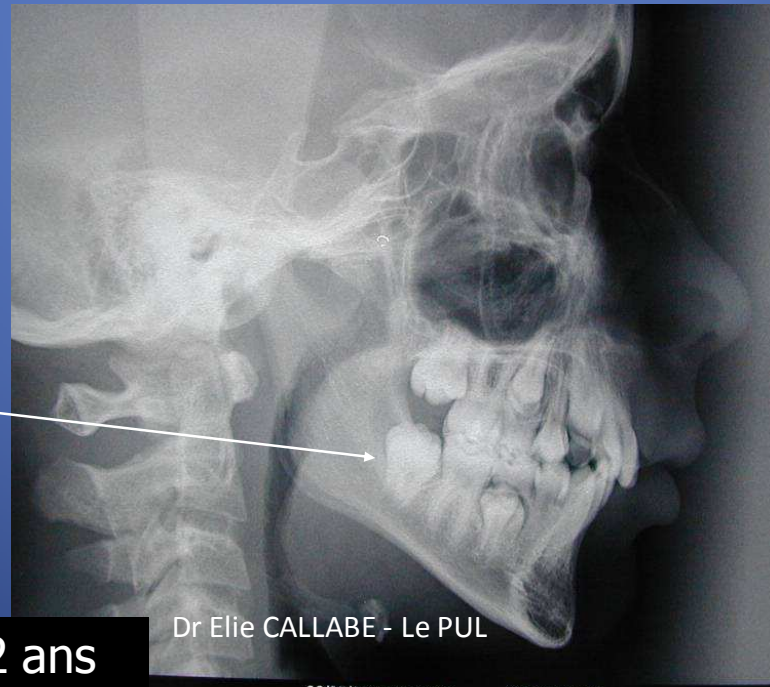
Dr Elie CALLABE - Le PUI
Procuste: Avant – Après PUL



10 ans



11 ans



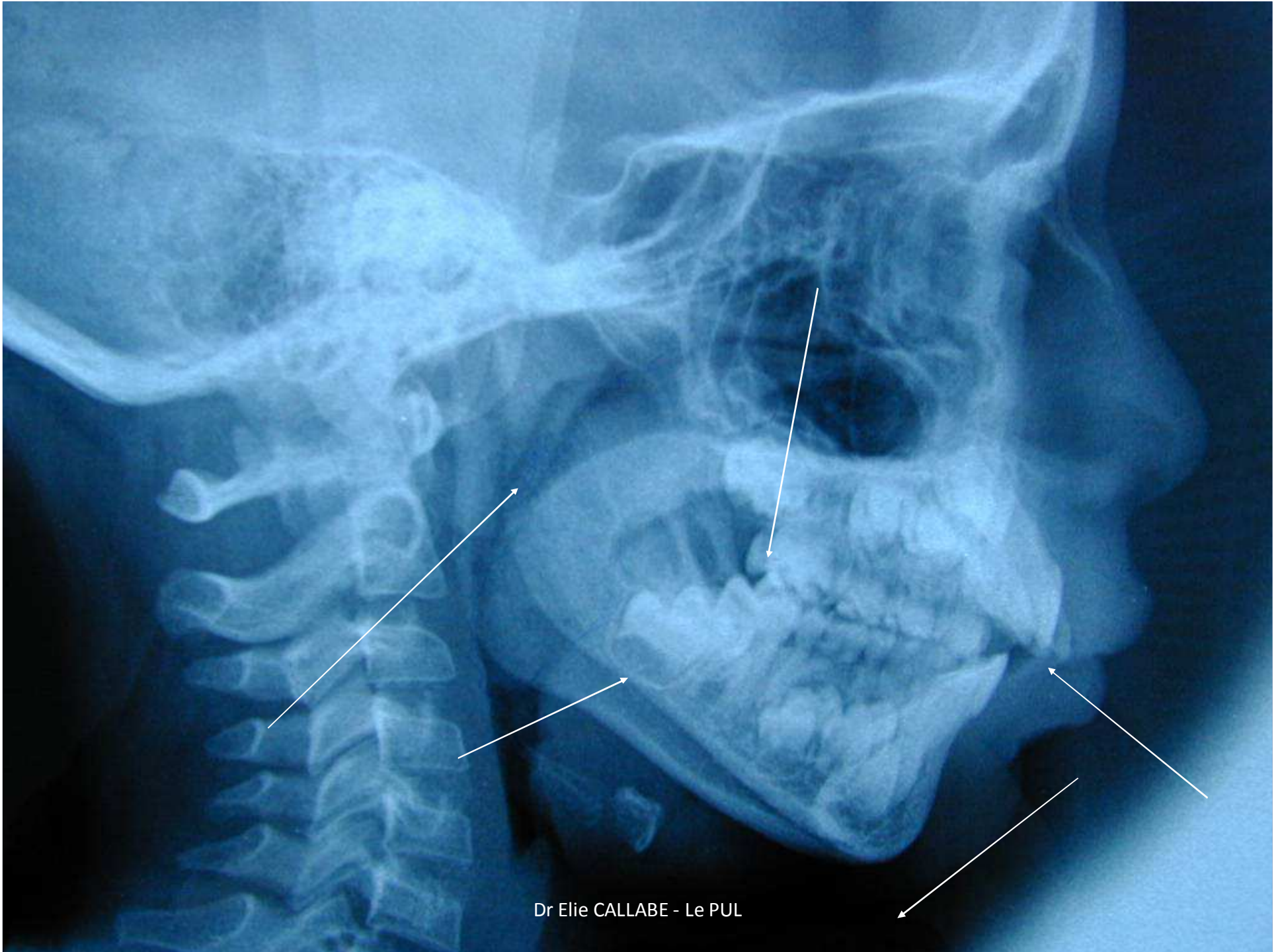
12 ans

Dr Elie CALLABE - Le PUL

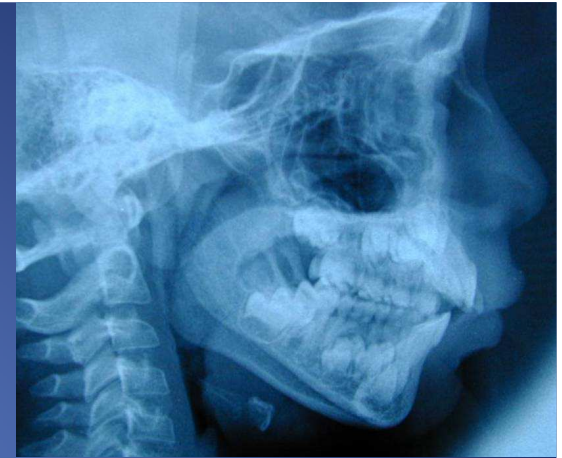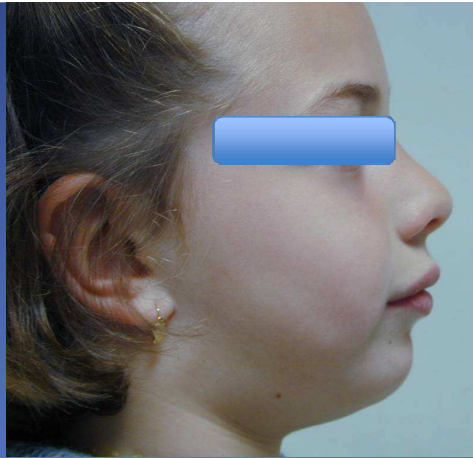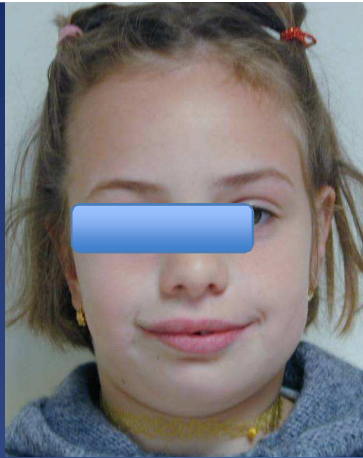
02/05/2006 17:10:16 ST-CEPH110



Dr Elie CALLABE - Le PUL



Dr Elie CALLABE - Le PUL

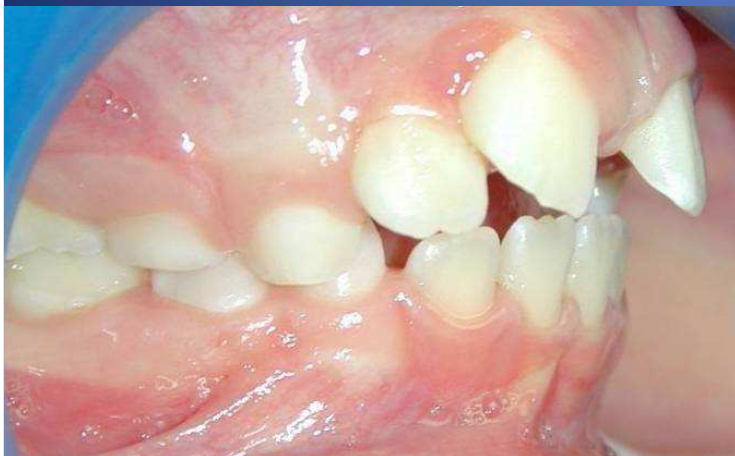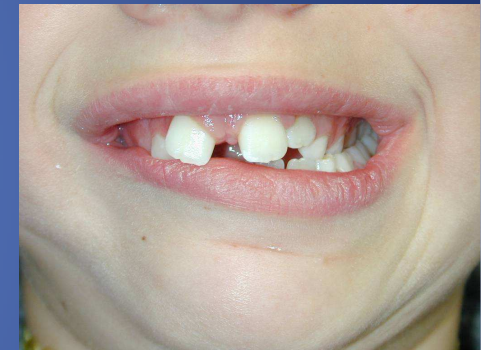

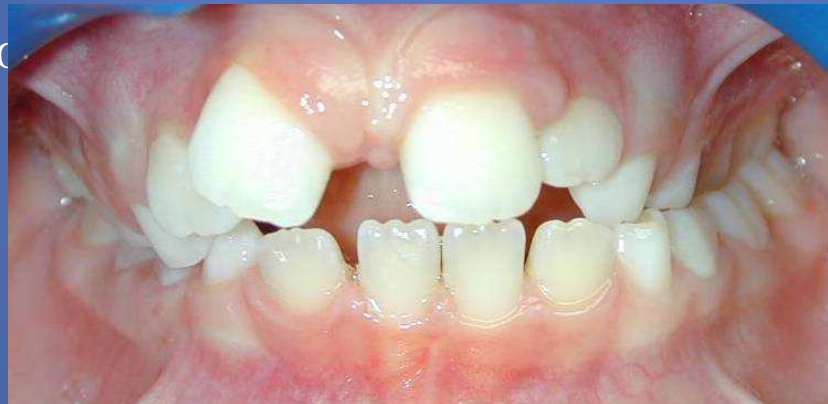
5951 S. 8ans

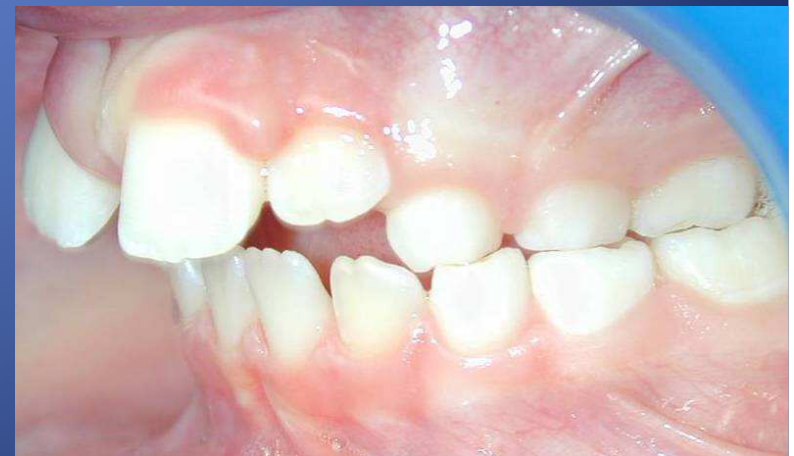Adénoïdo-amygdalectomie

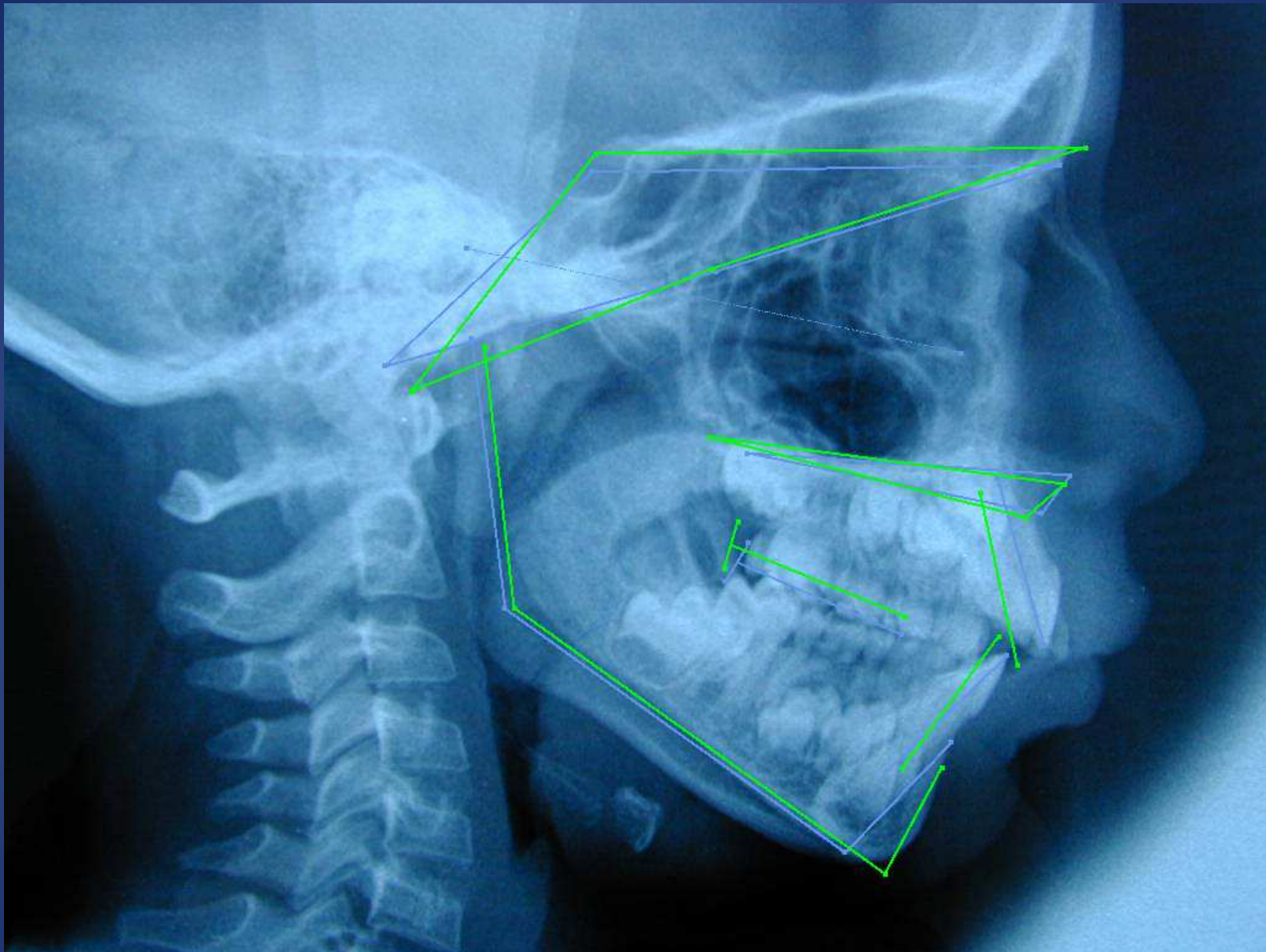
Frenectomie labiale

Réflexe nauséux



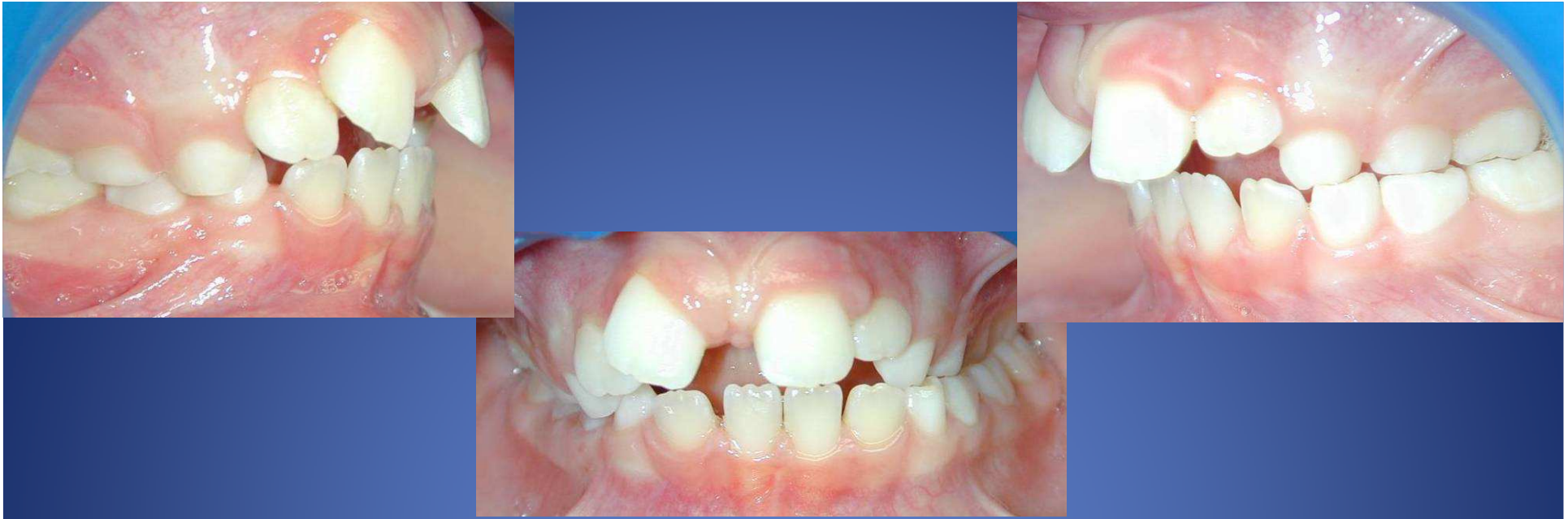Dr Elie CALLABE - Le PUL



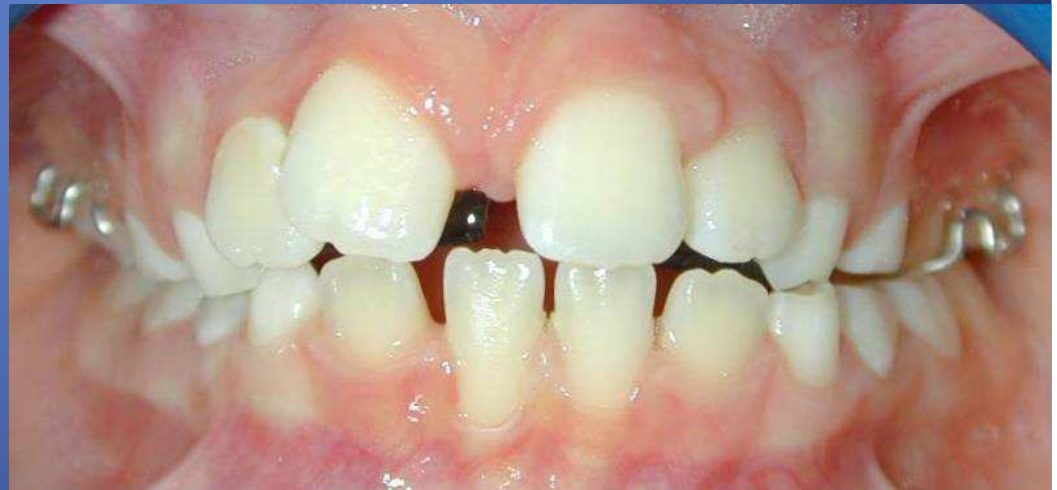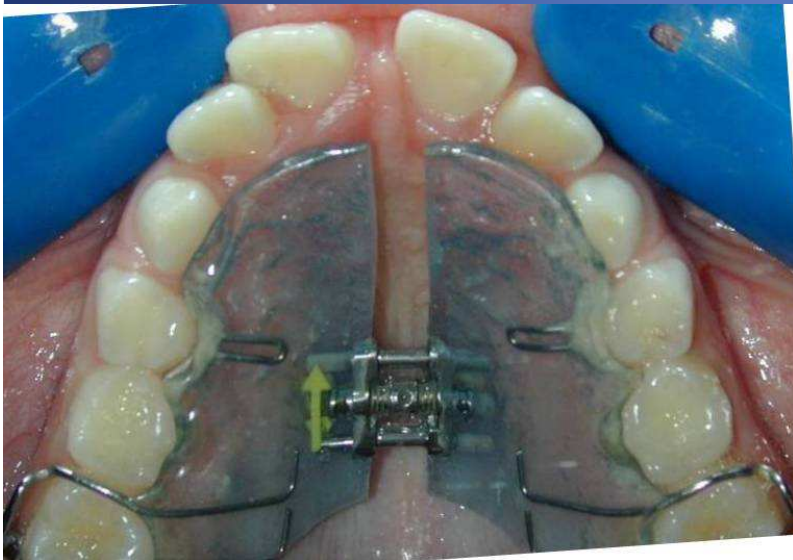


Procuste: Avant + analyse

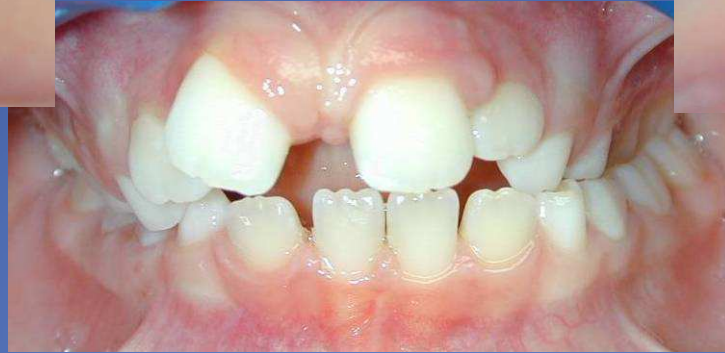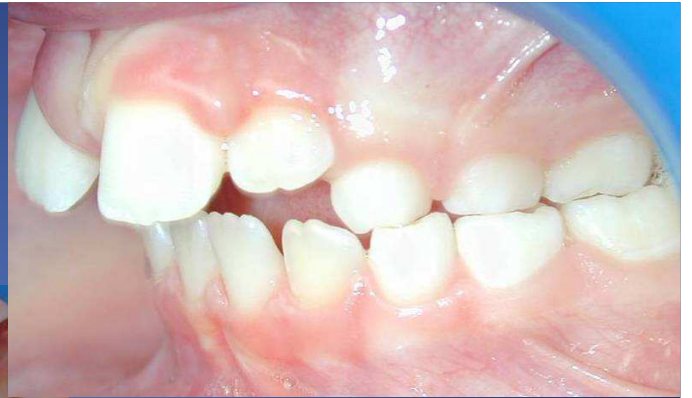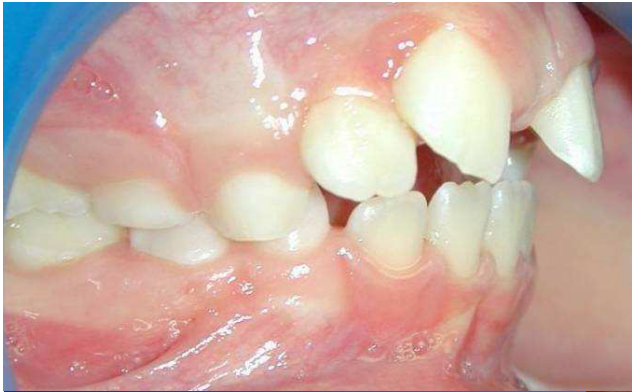Dr Elie CALLABE - Le PUL



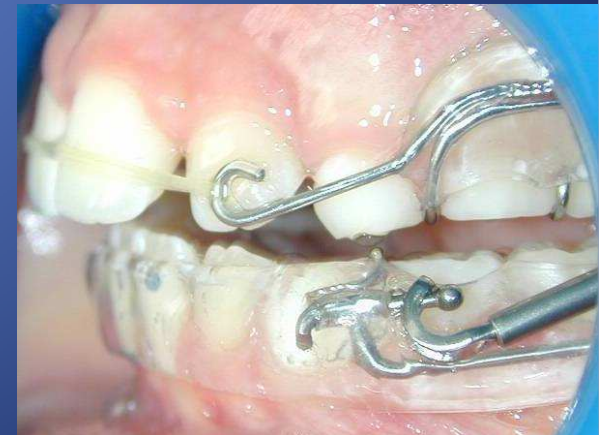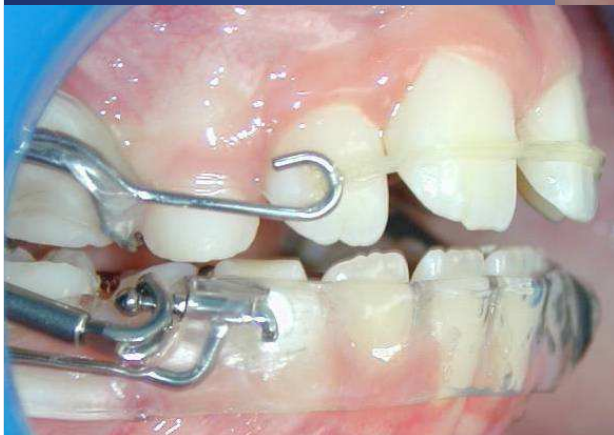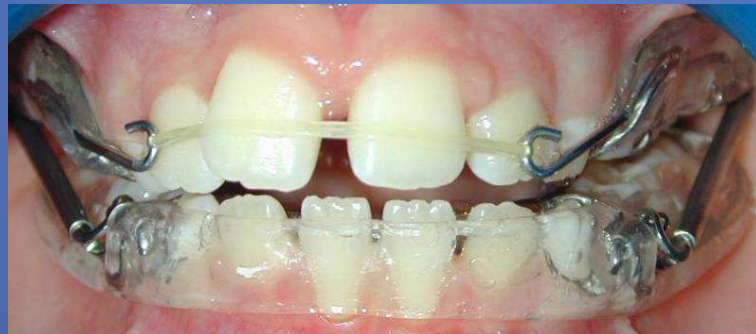Plaque palatine d'expansion : 6 mois



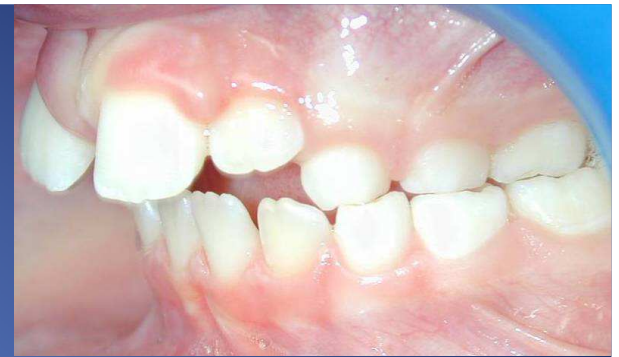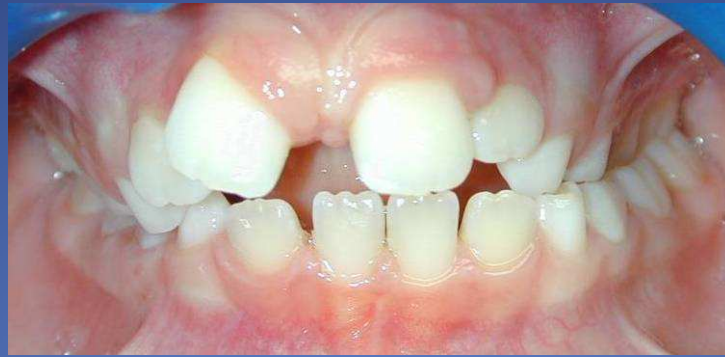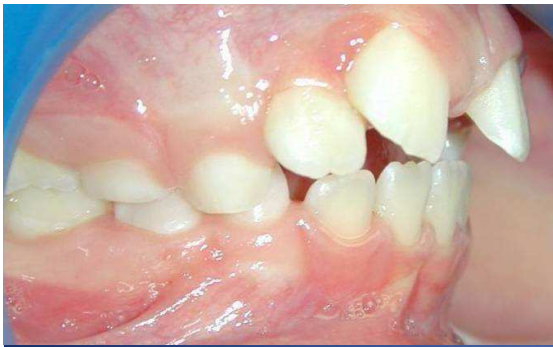Dr Elie CALLABE - Le PUL



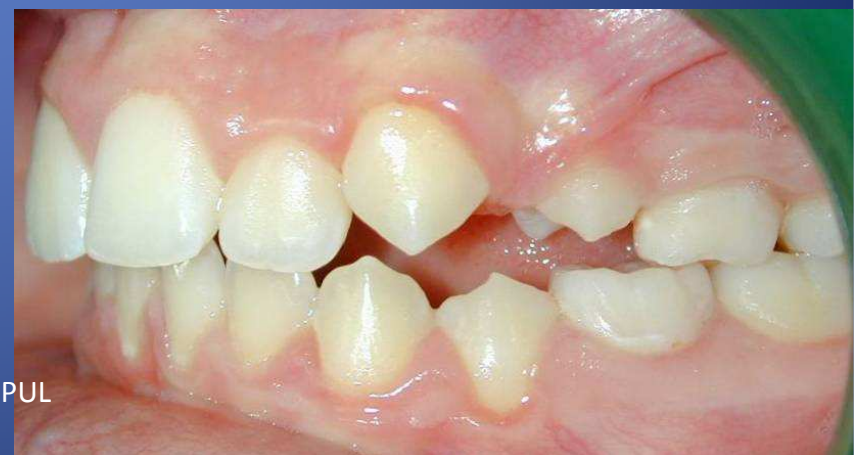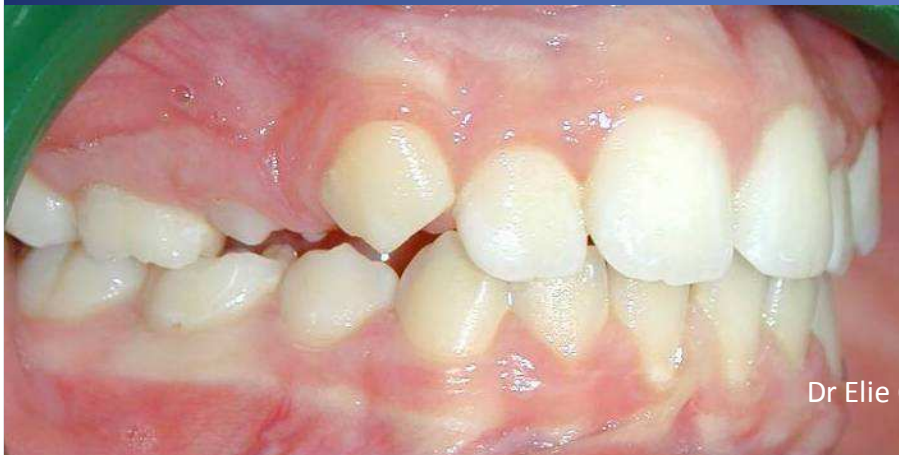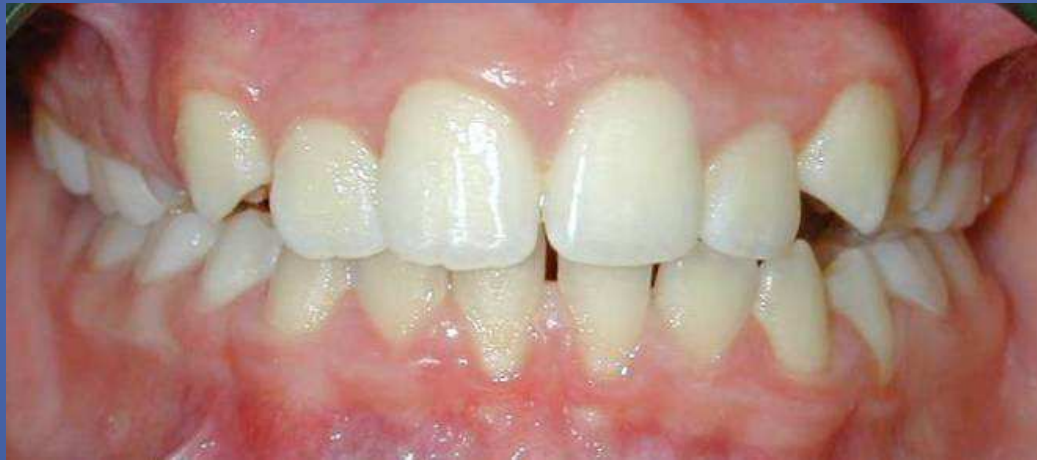PUL



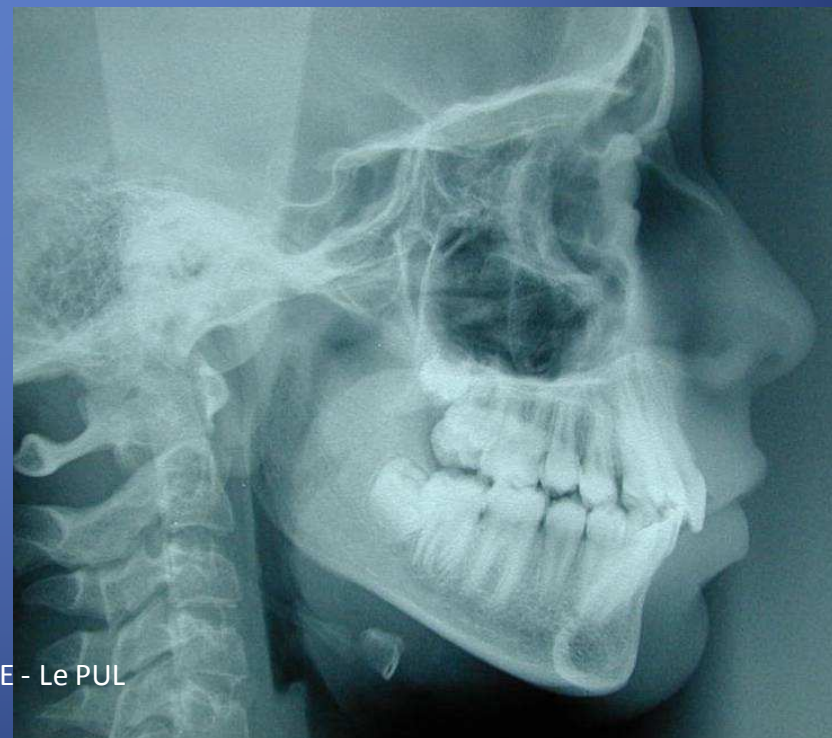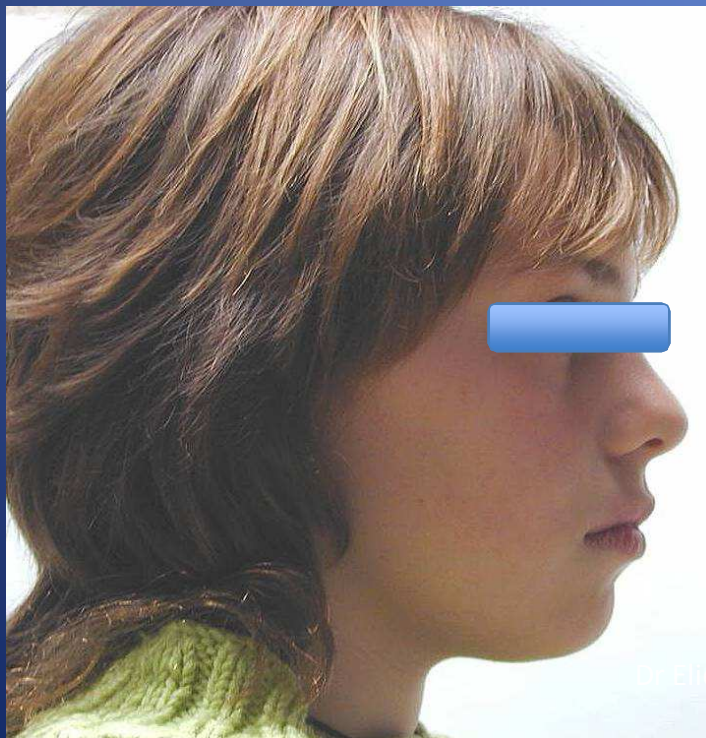
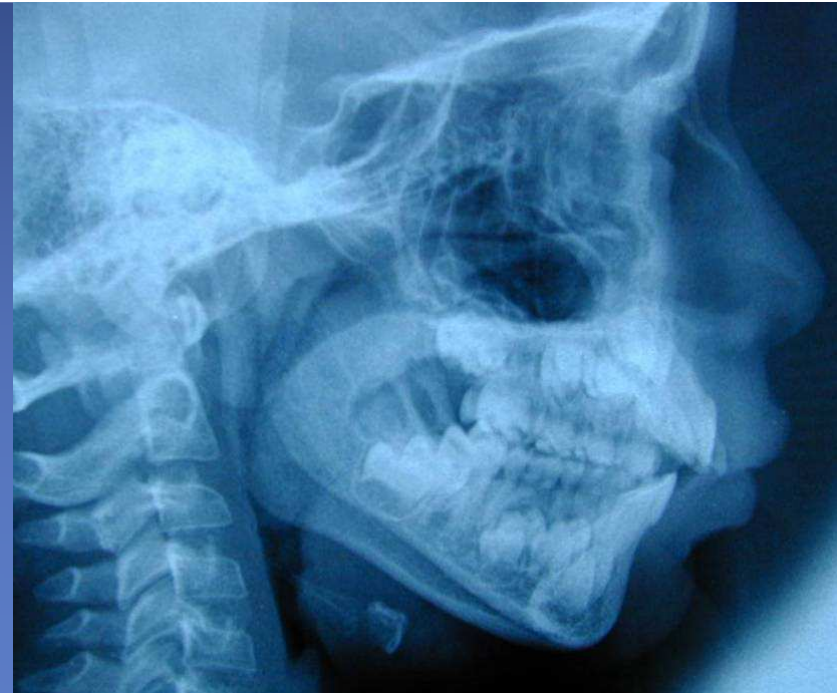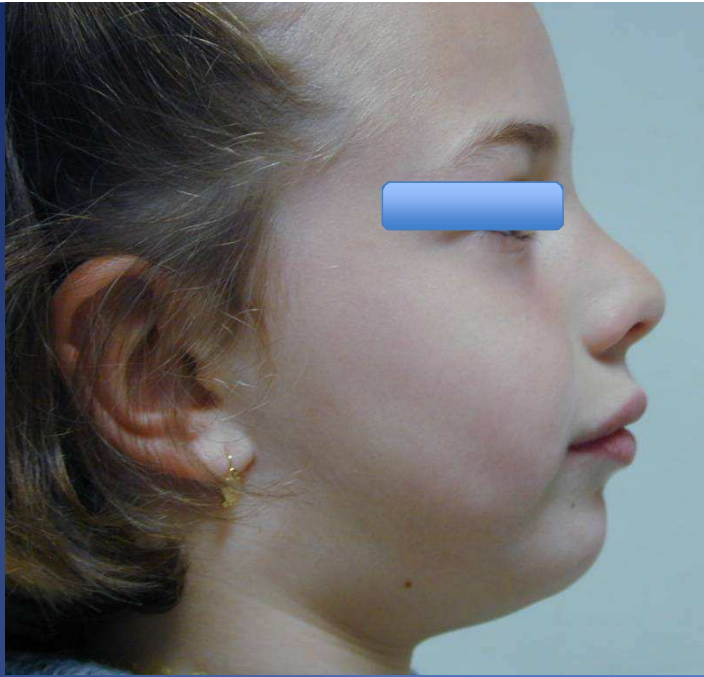
Dr Elie CALLABE - Le PUL

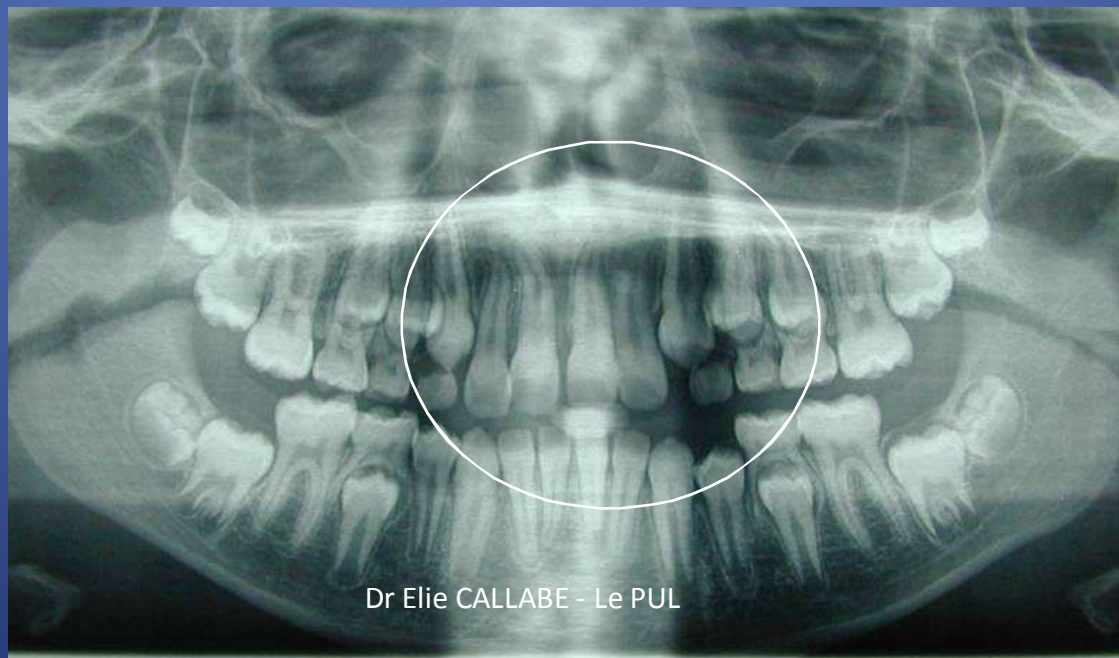
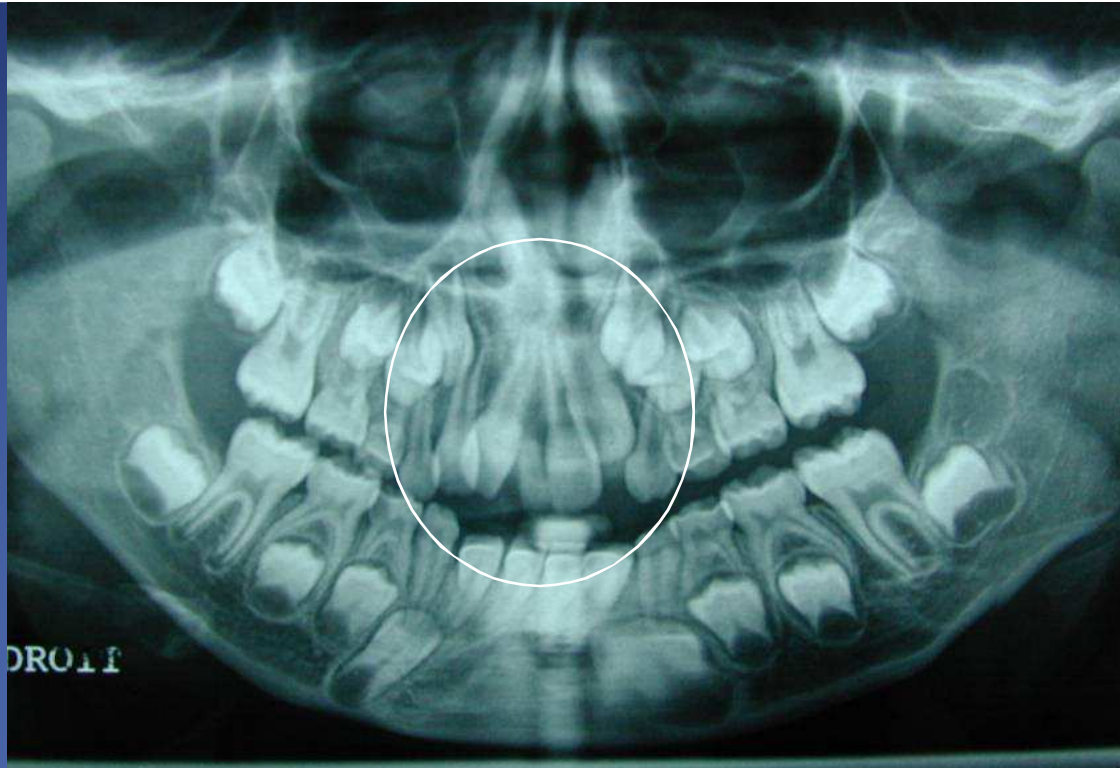


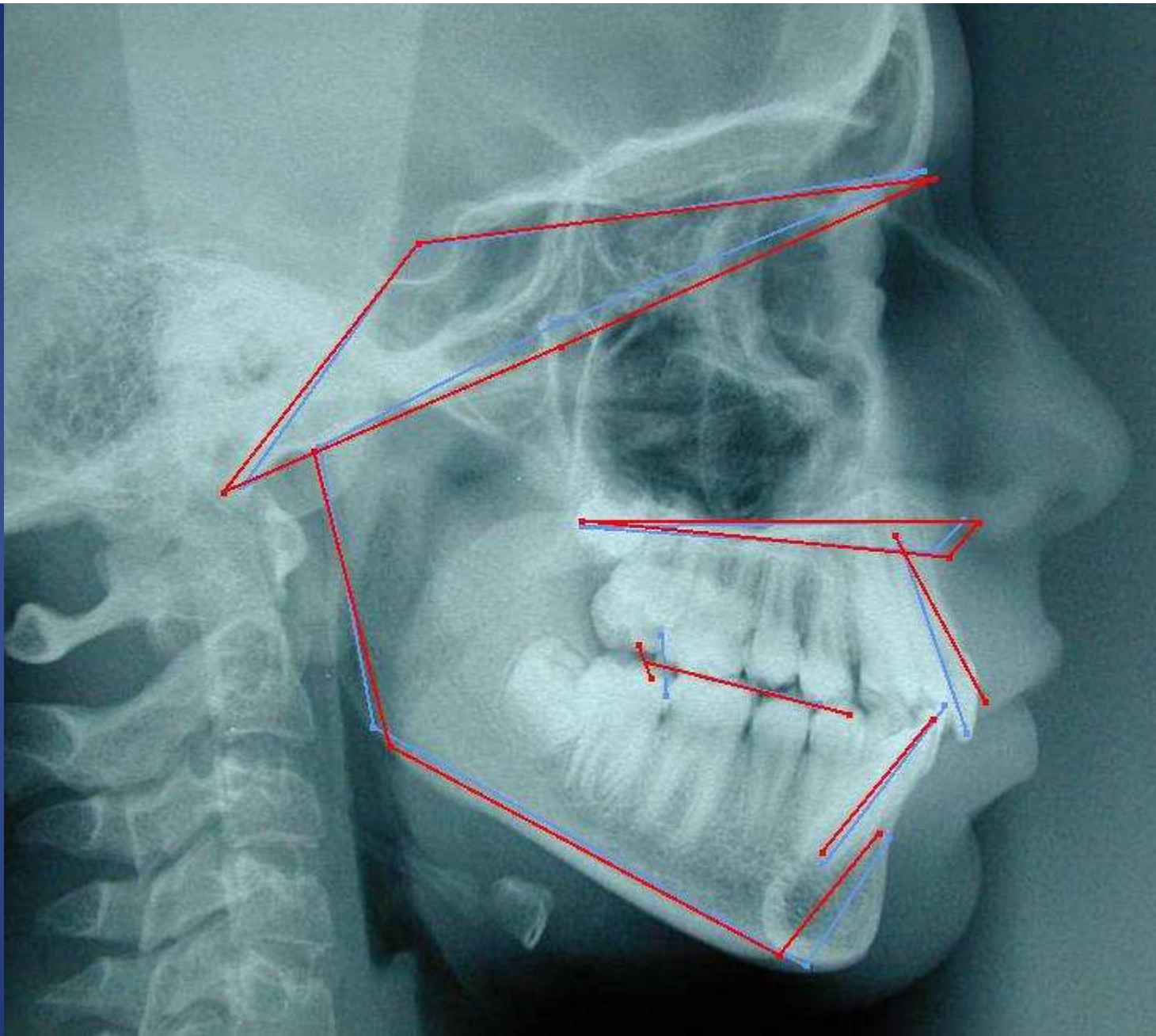
PUL 9 M



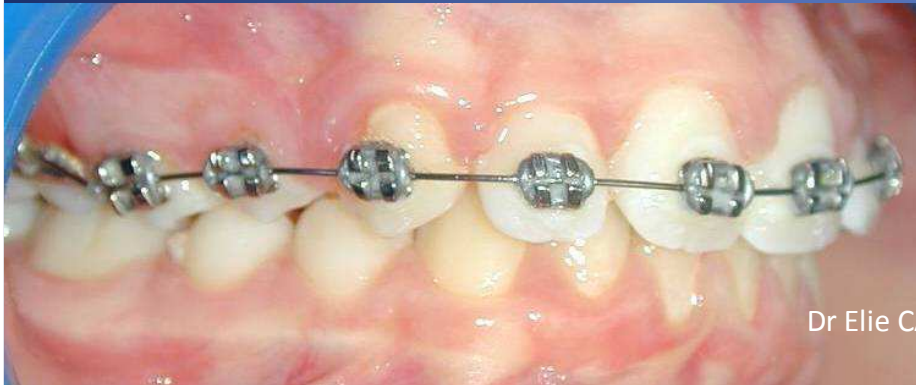
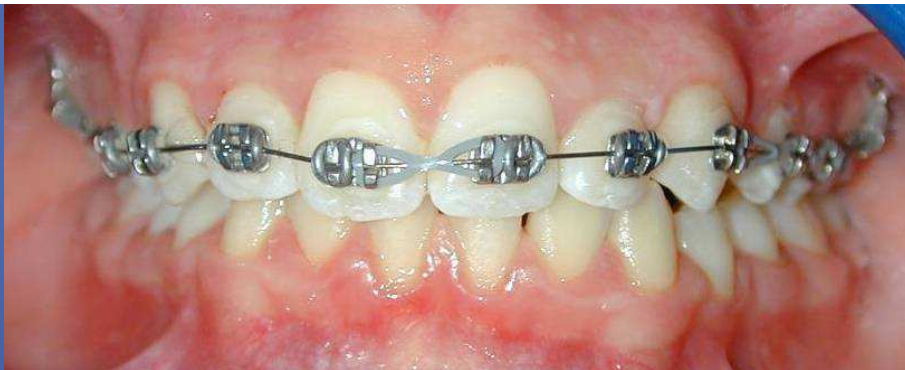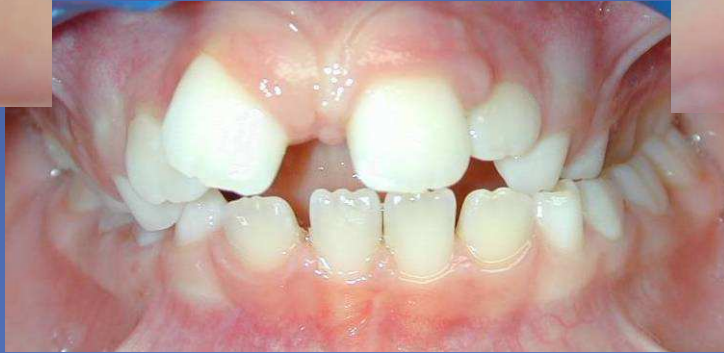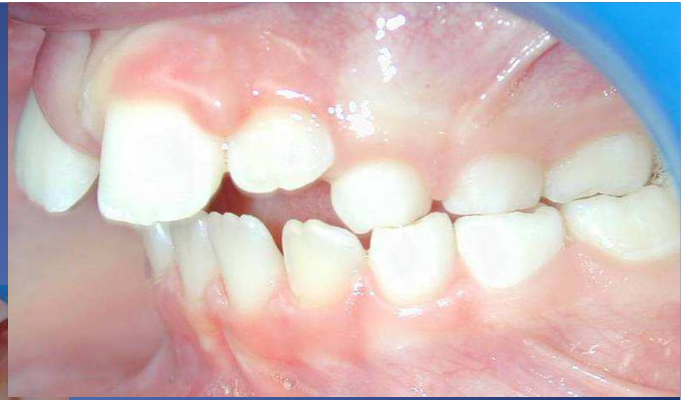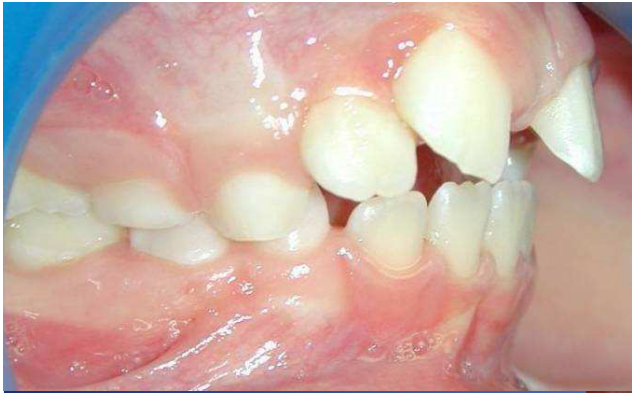Dr Elie CALLABE - Le PUL



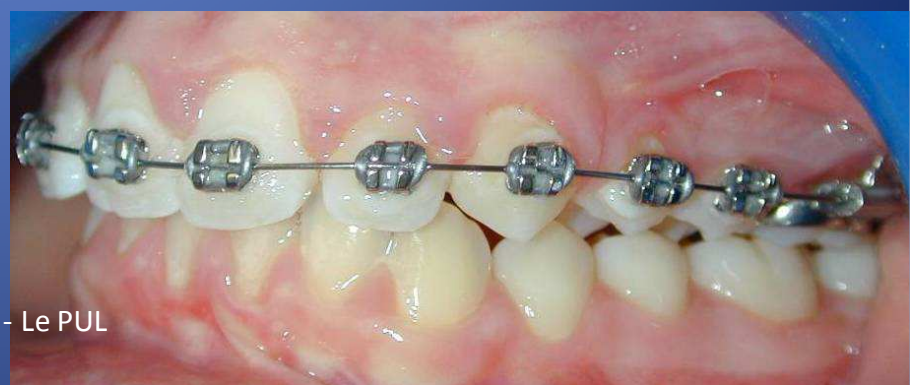


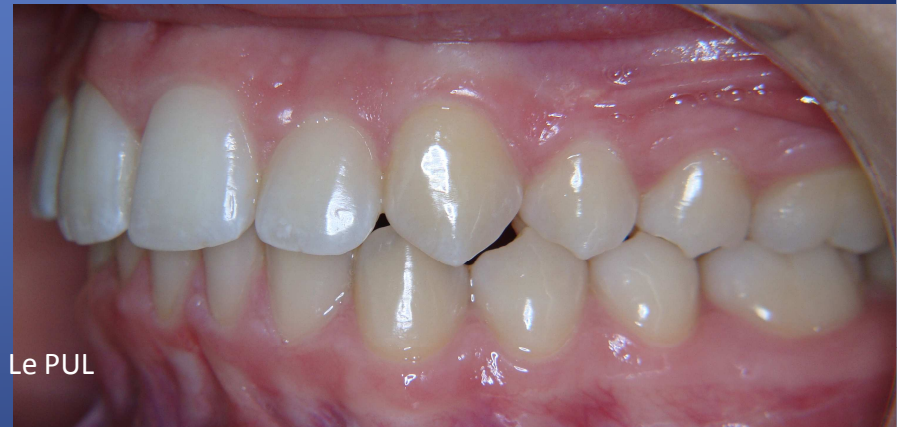
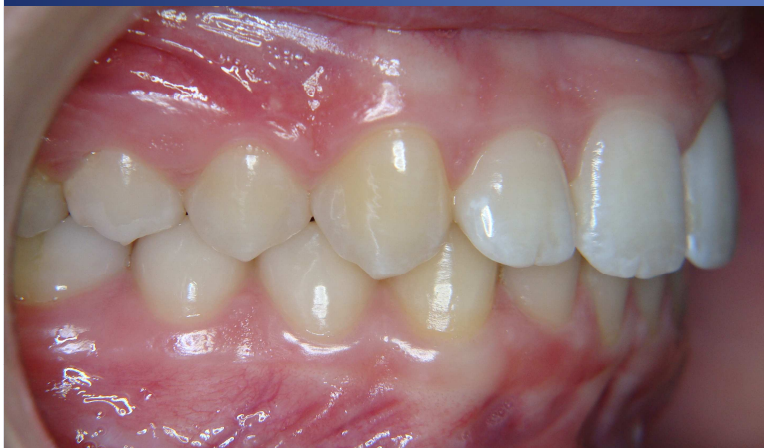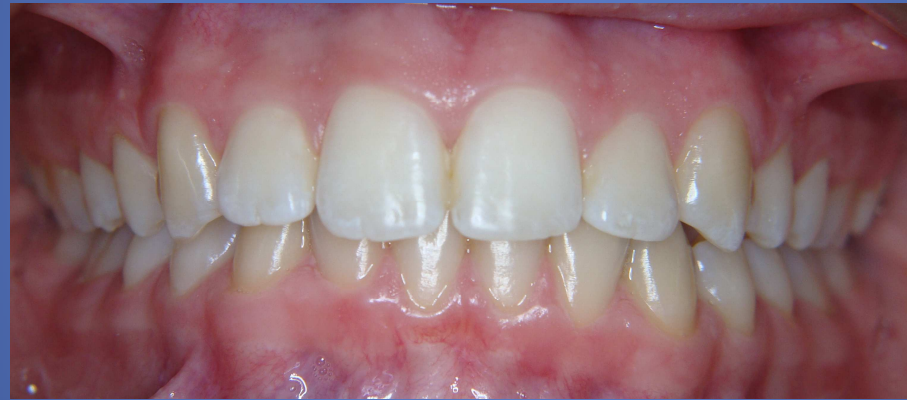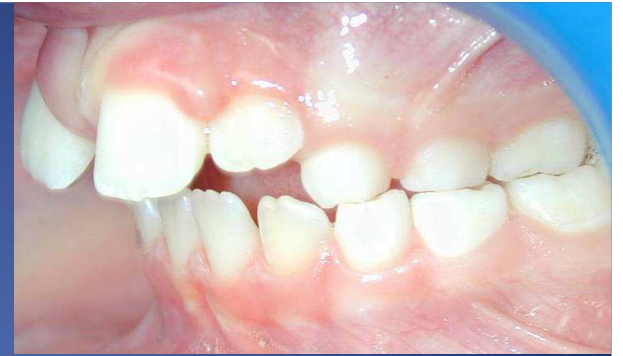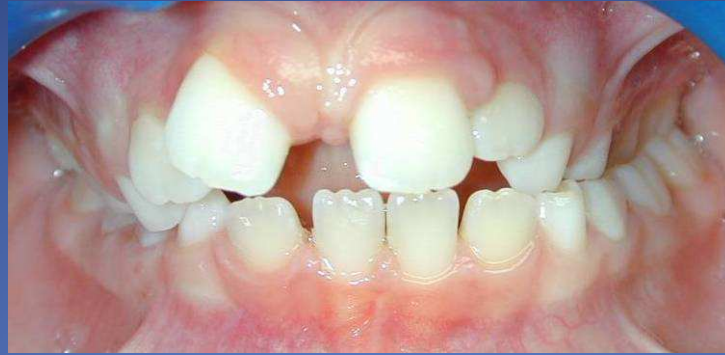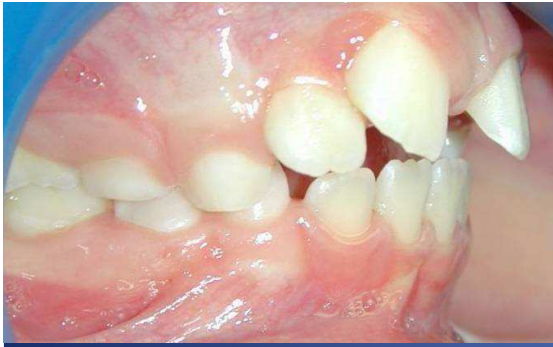Procuste: Avant – Après PU_{br} Elie CALLABE - Le PUL

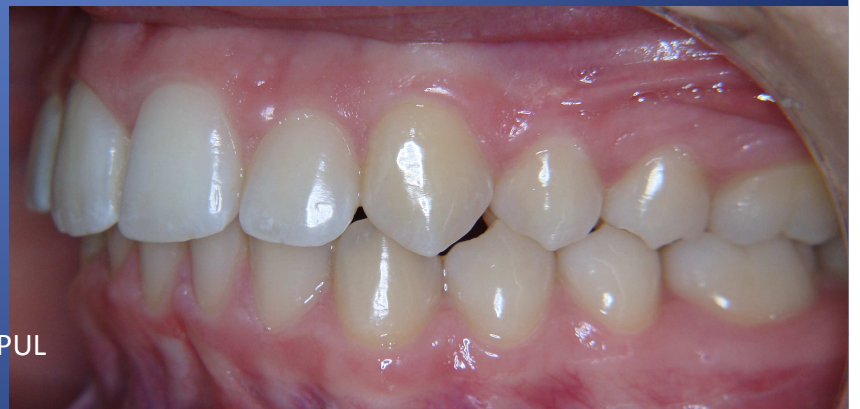
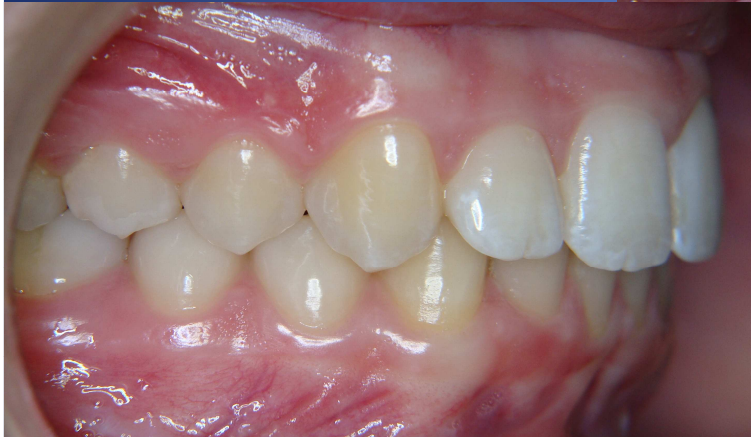
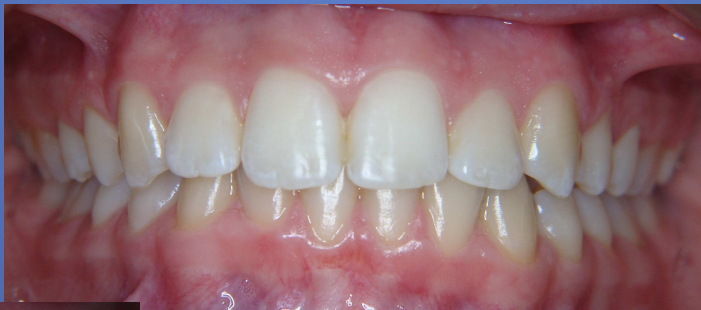
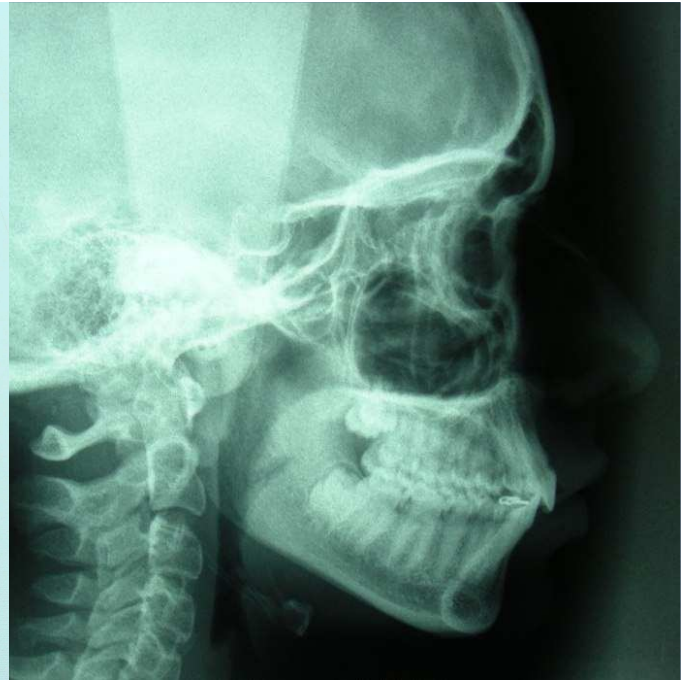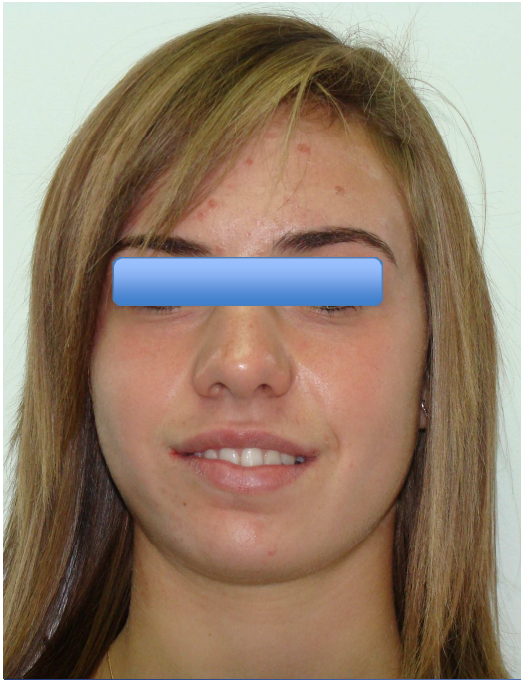Dr Elie CALLABE - Le PUL

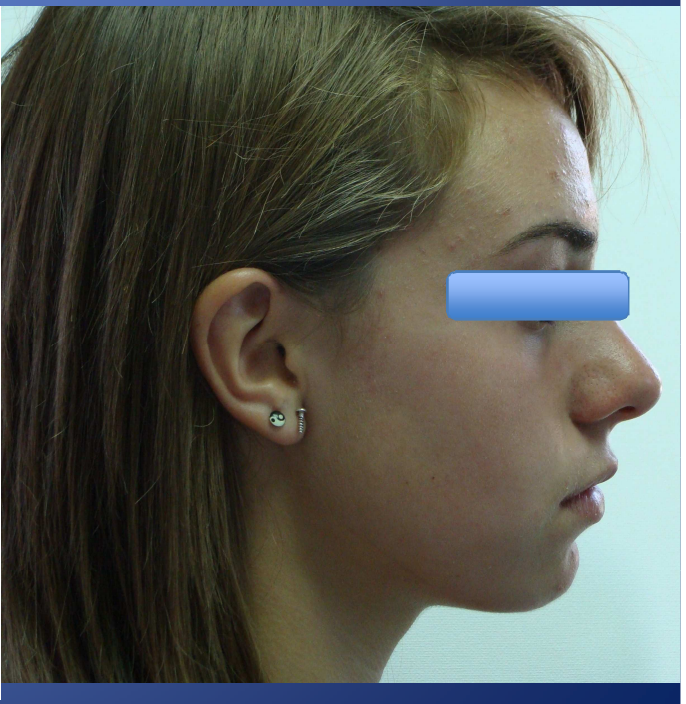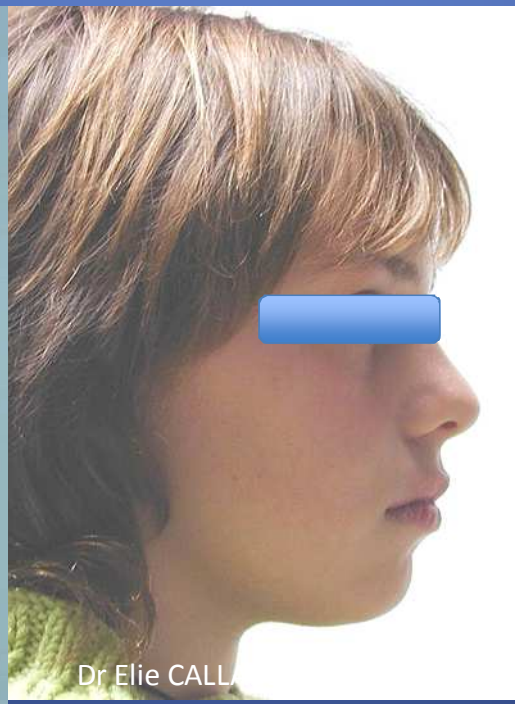
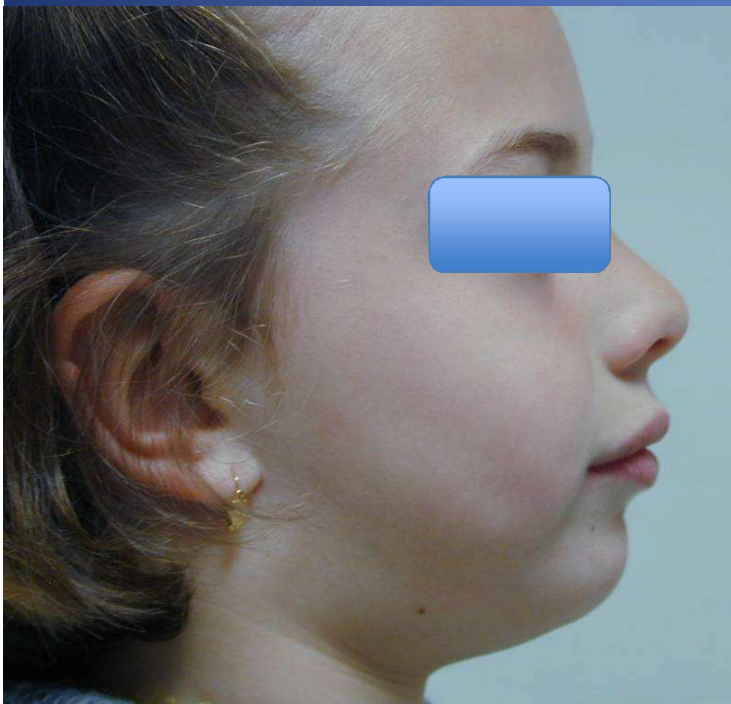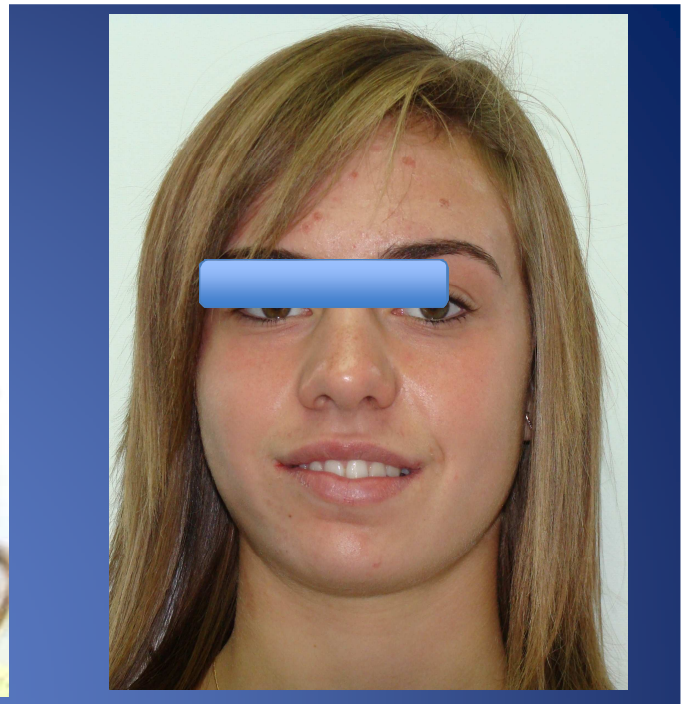


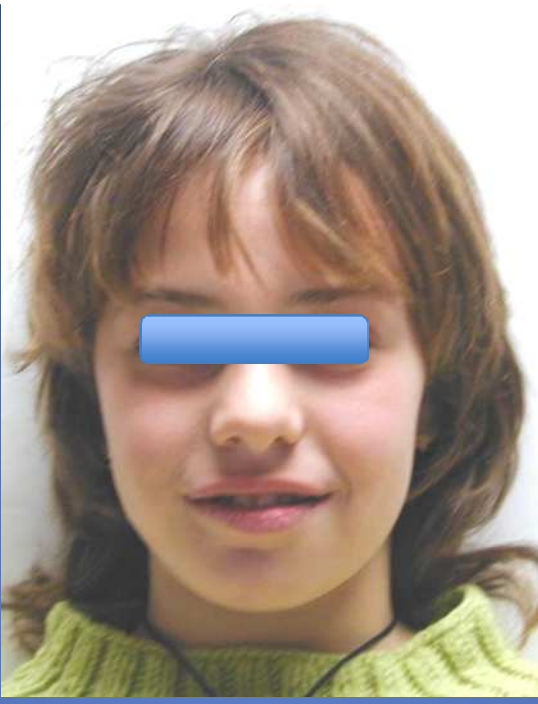
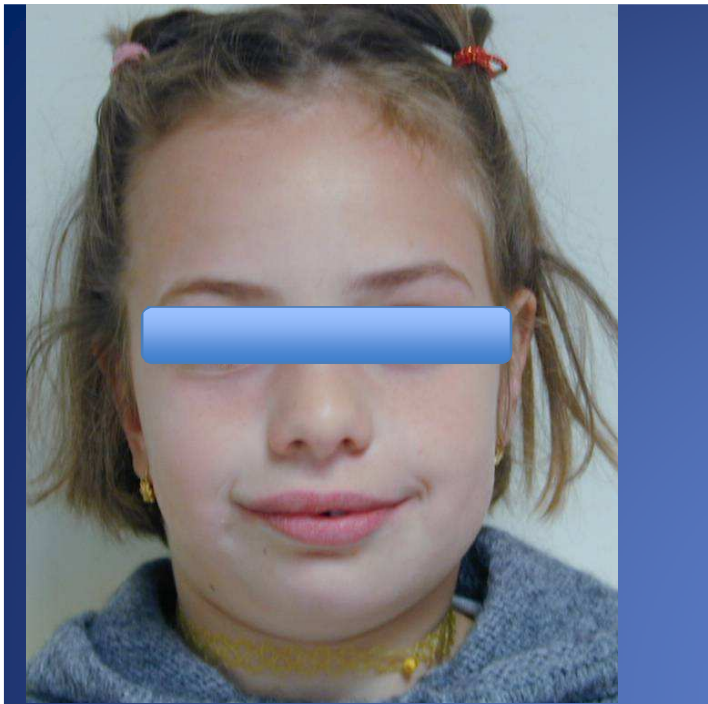
Dr Elie CALLABE - Le PUL



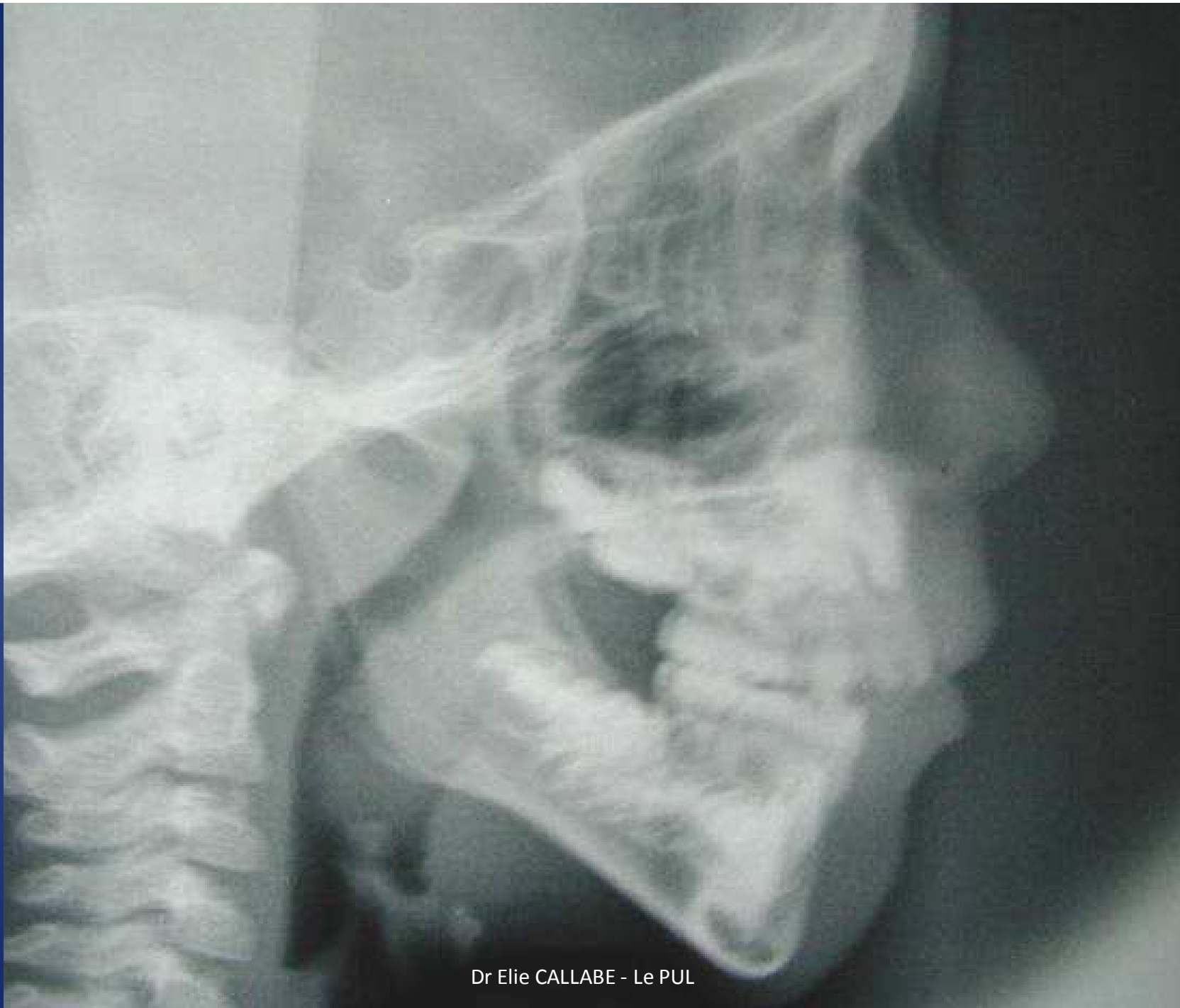Dr Elie CALLABE - Le PUL



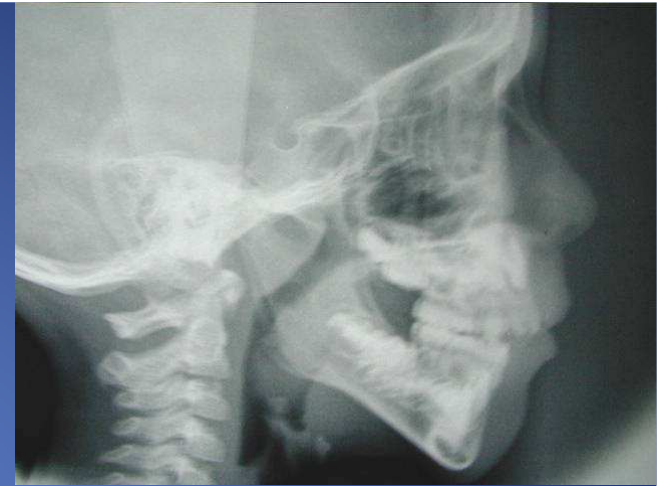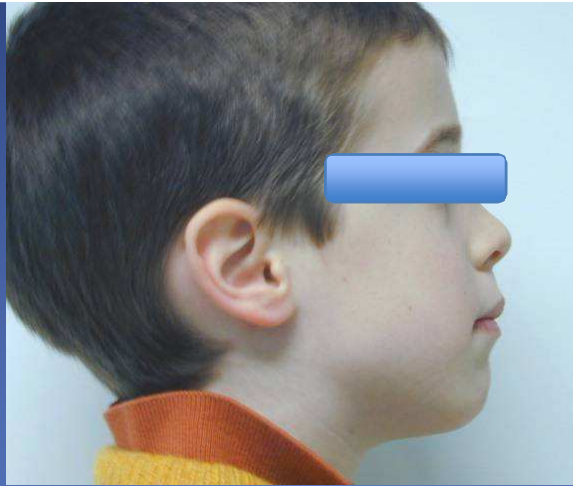
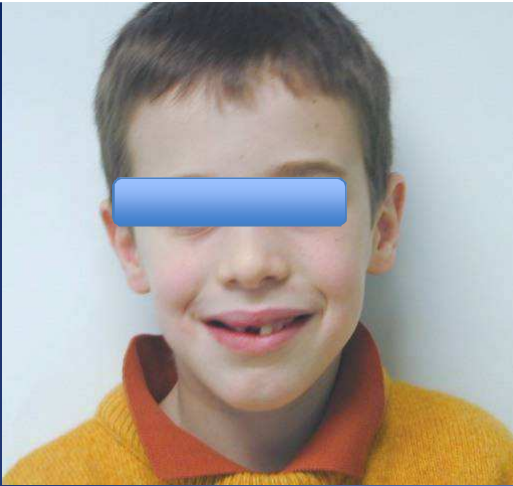
Dr Elie CALL



Dr Elie CALLABE - Le PUL



Dr Elie CALLABE - Le PUL

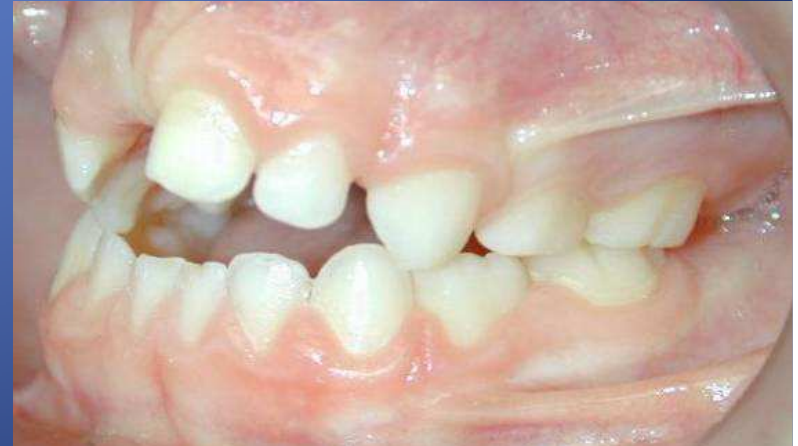
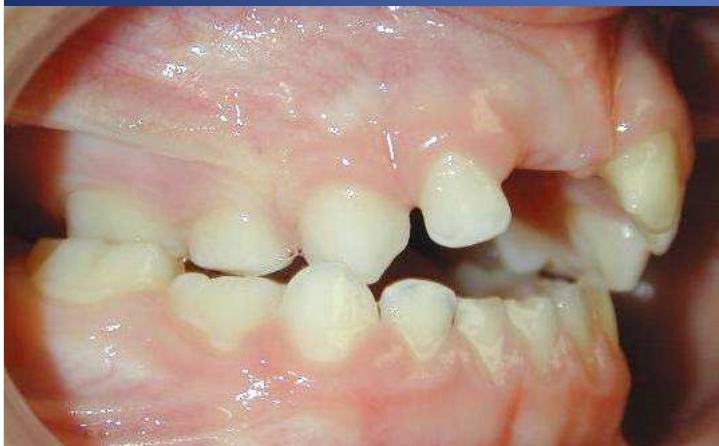
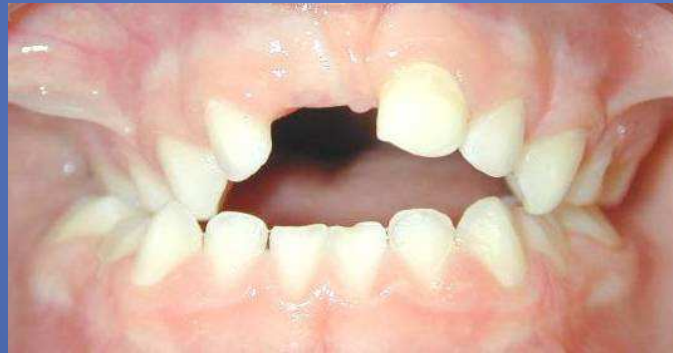3407 O.

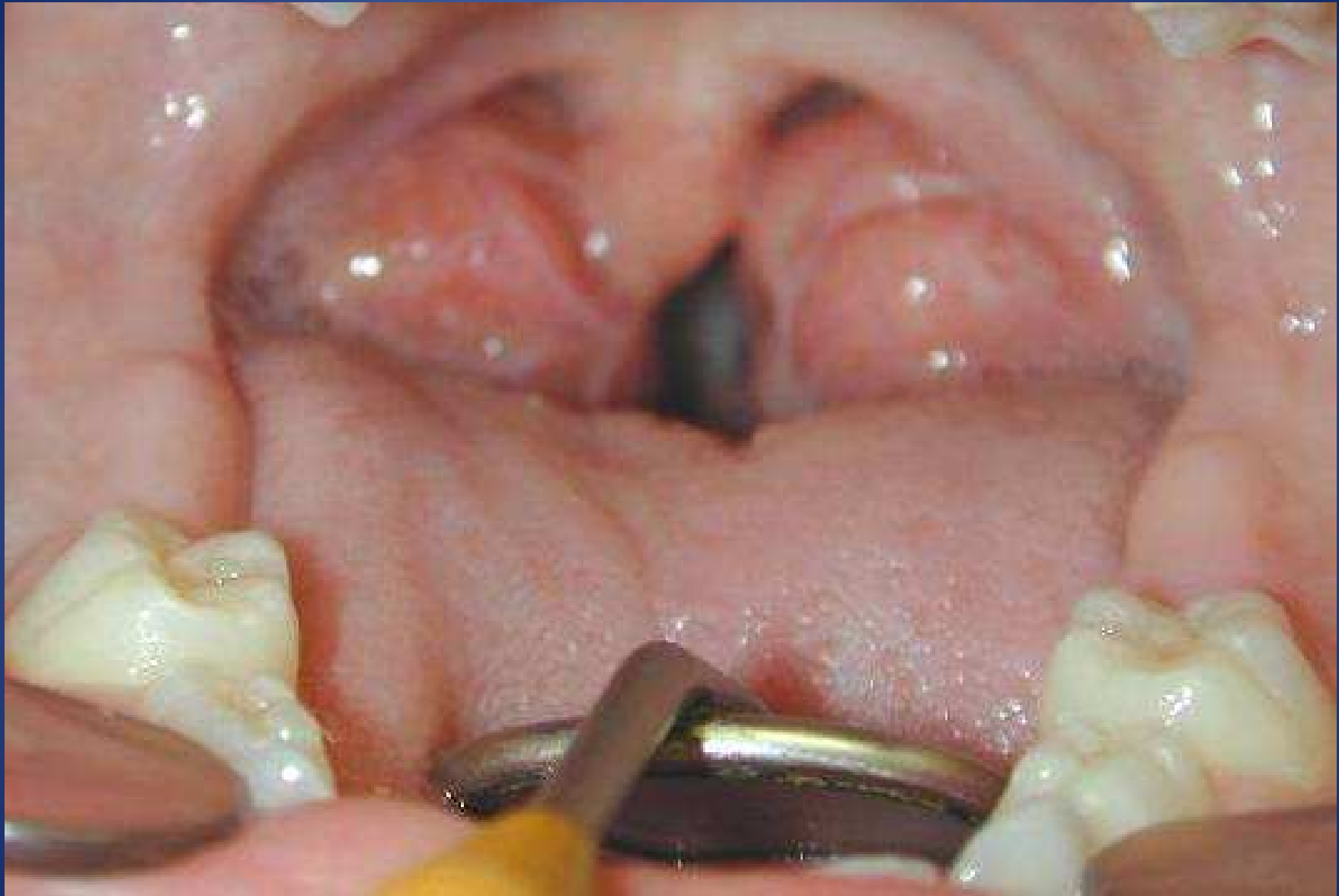7ans

Tétine: arrêt

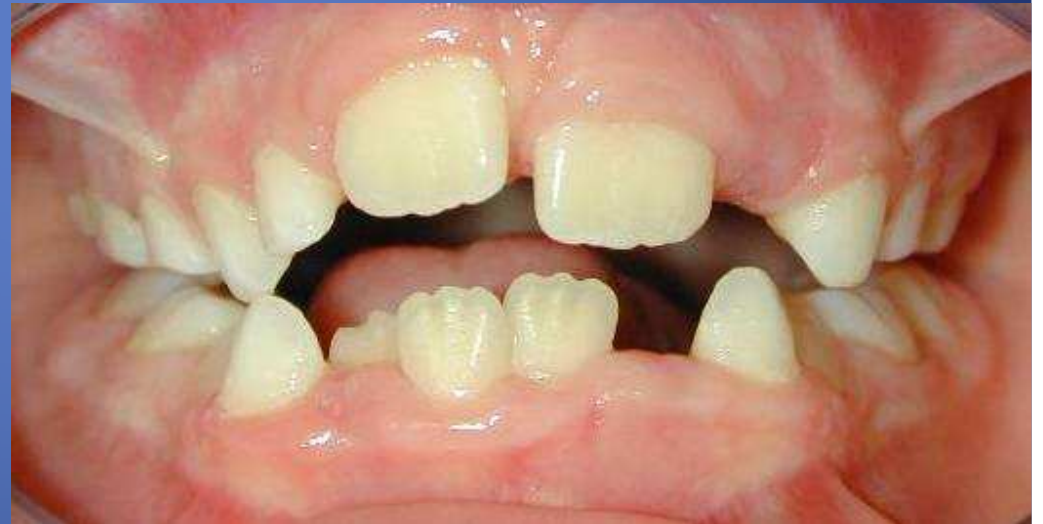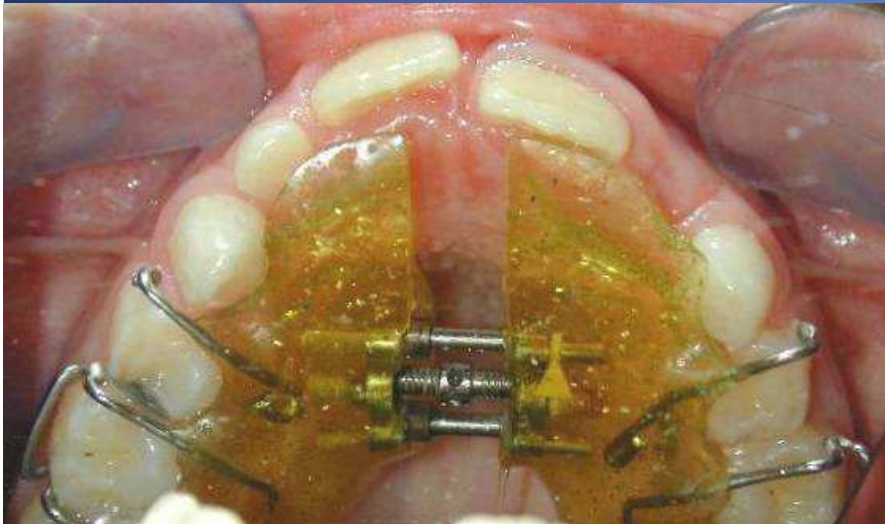
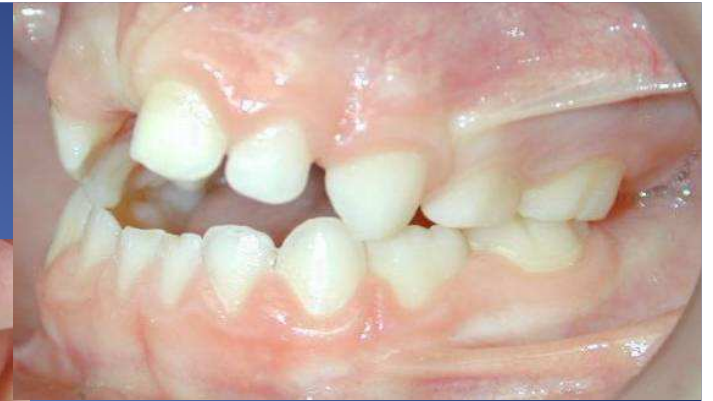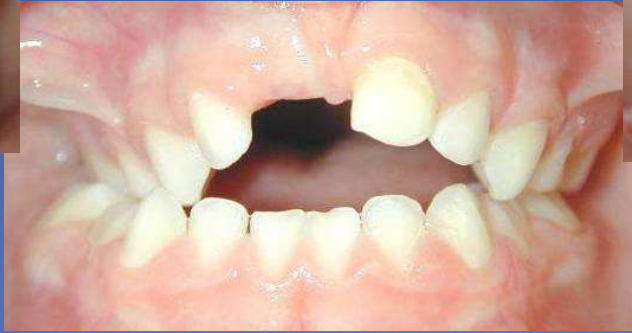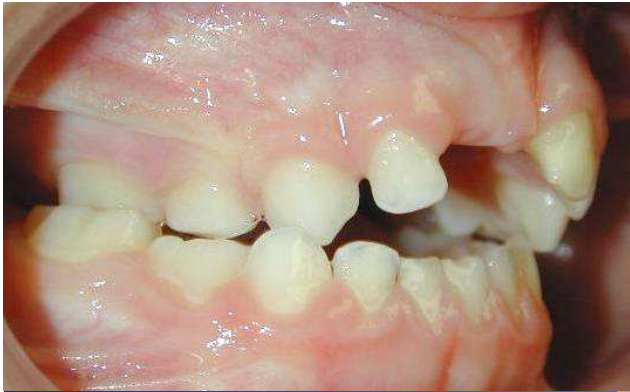Adénoïdo-amygdalectomie

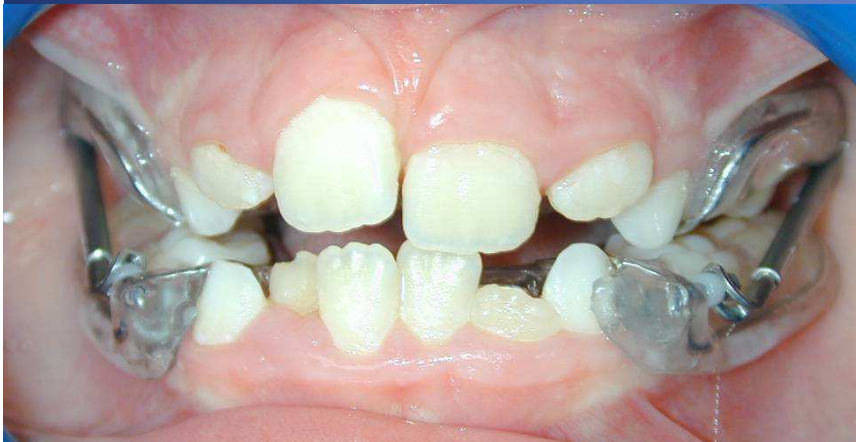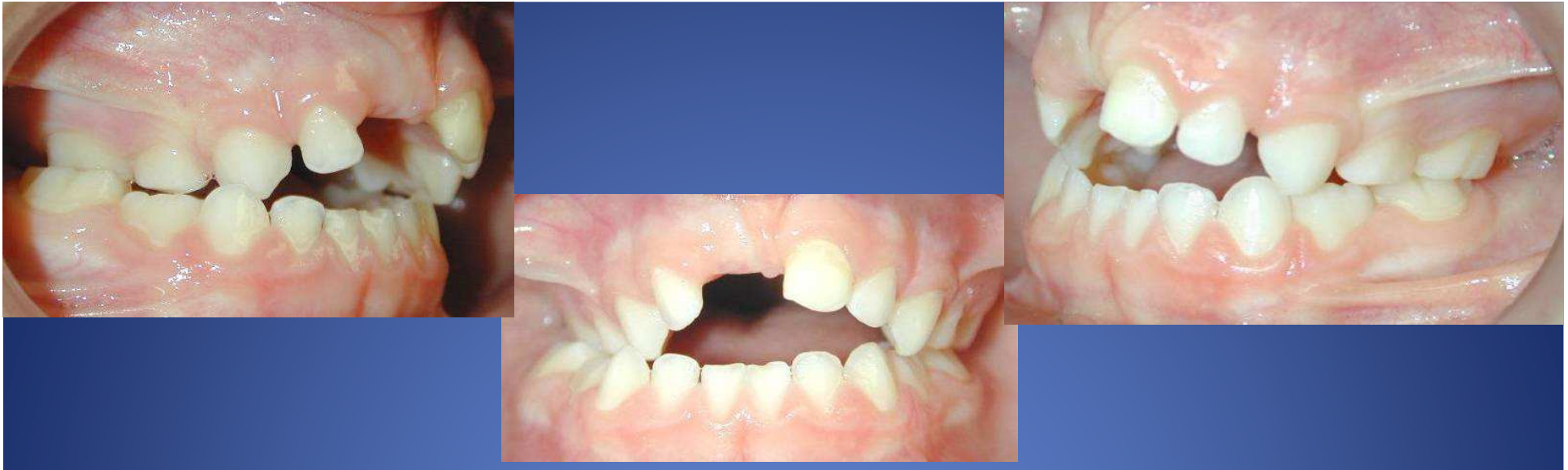


Dr Elie CALLABE - Le PUL

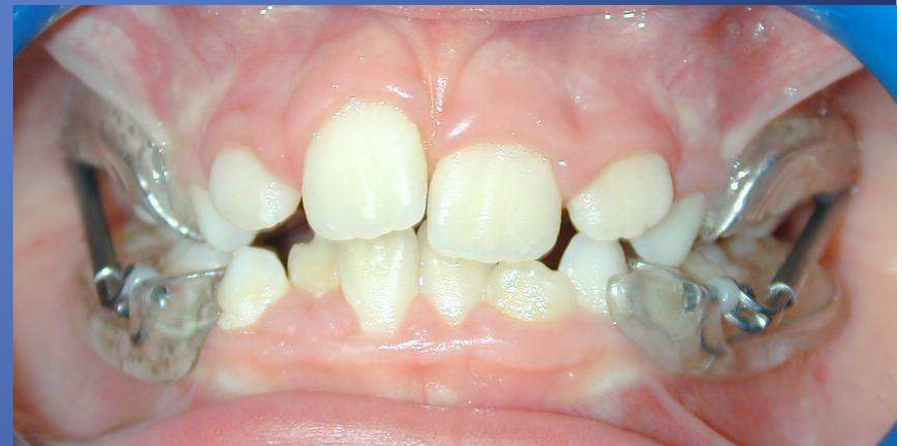

Dr Elie CALLABE - Le PUL

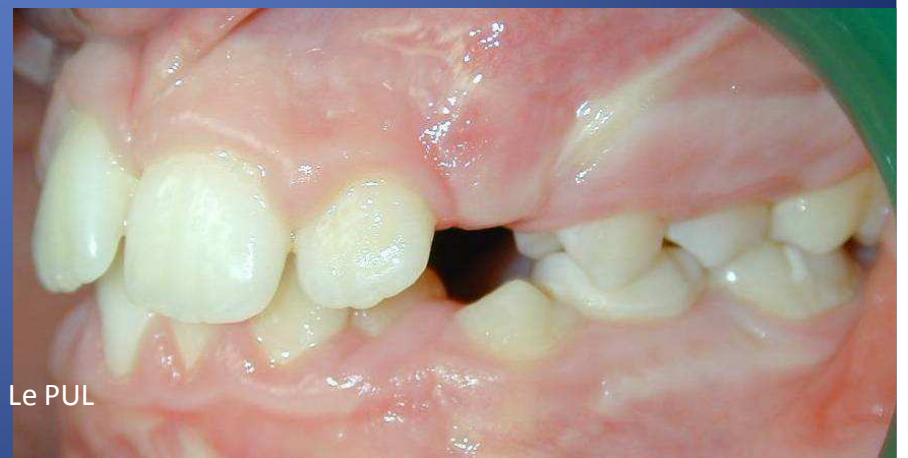
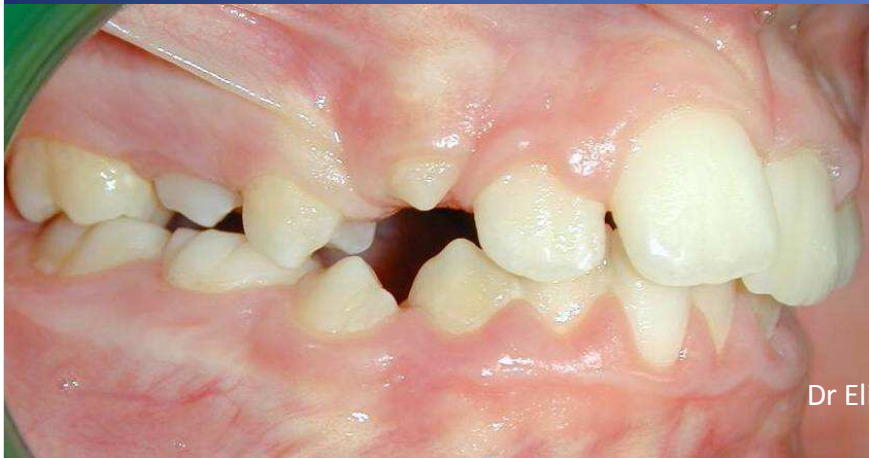
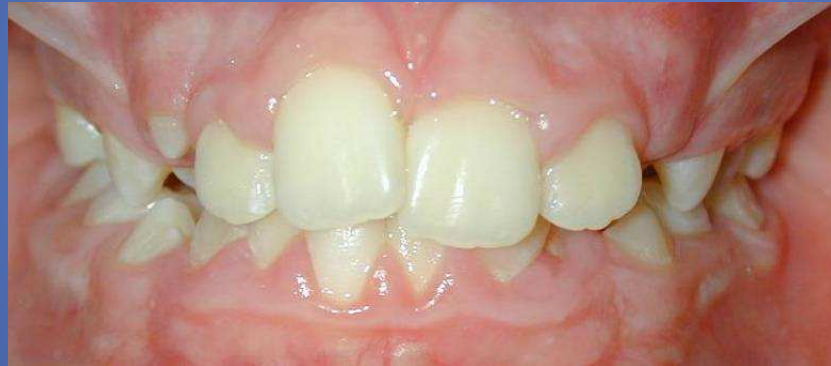
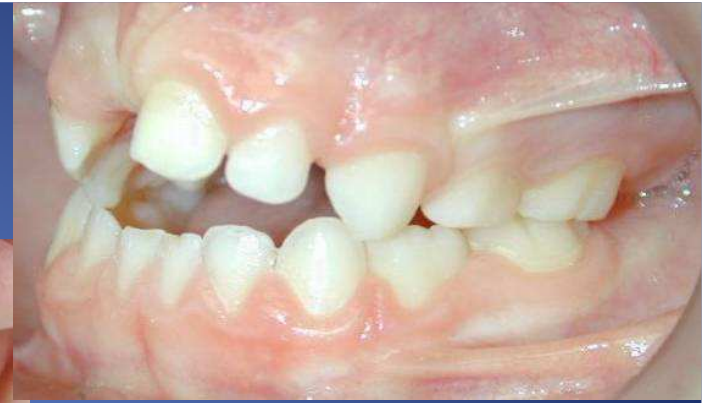
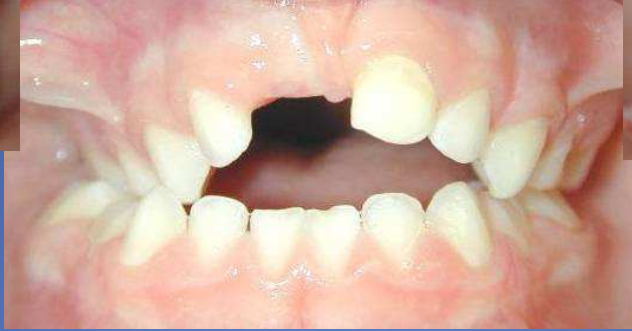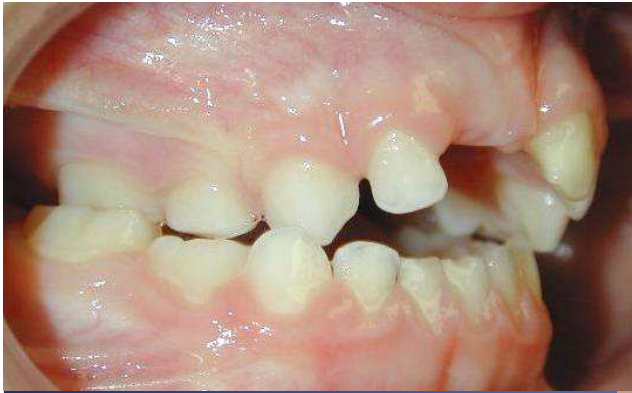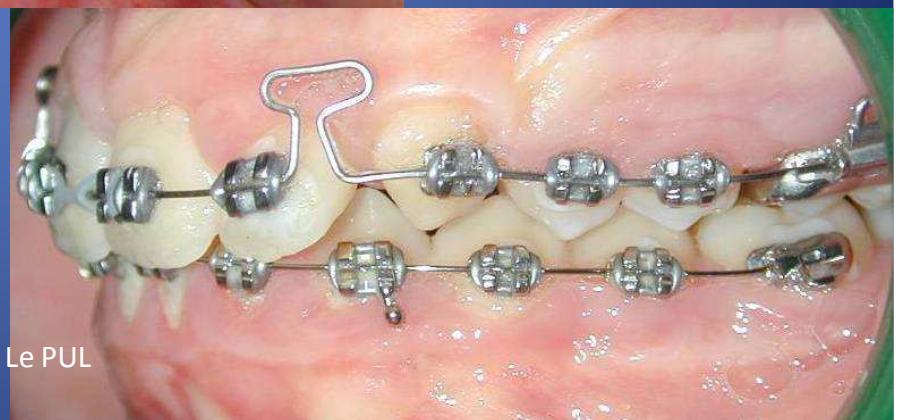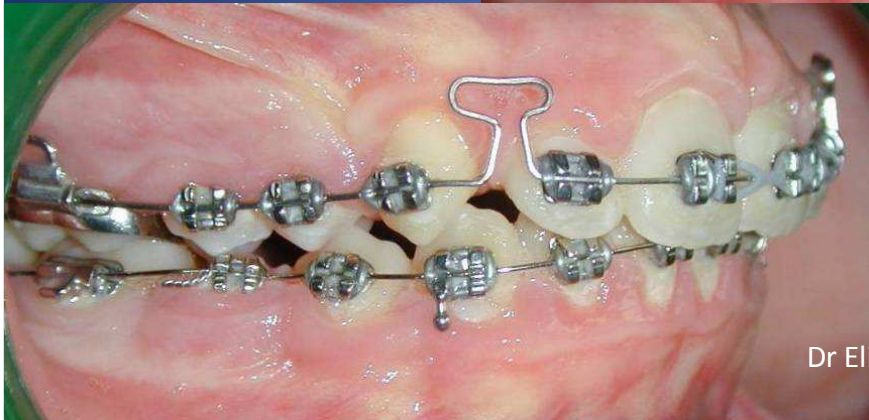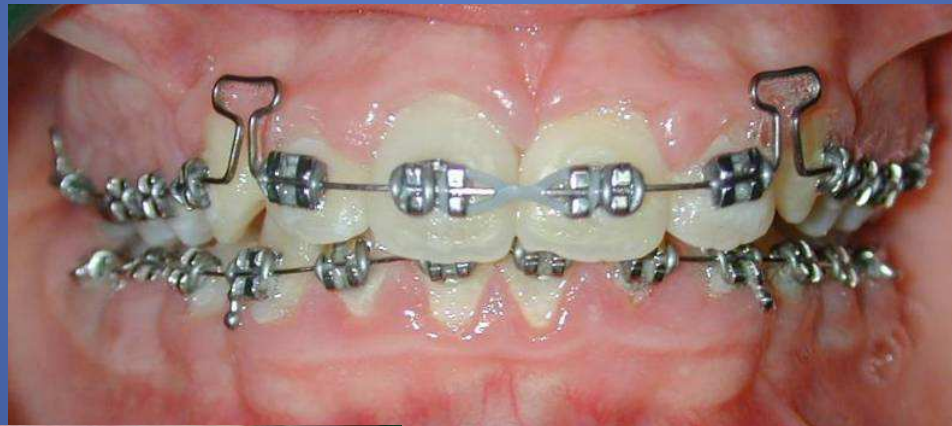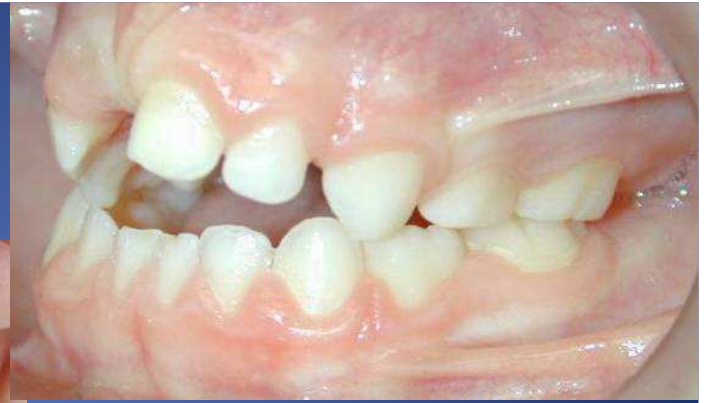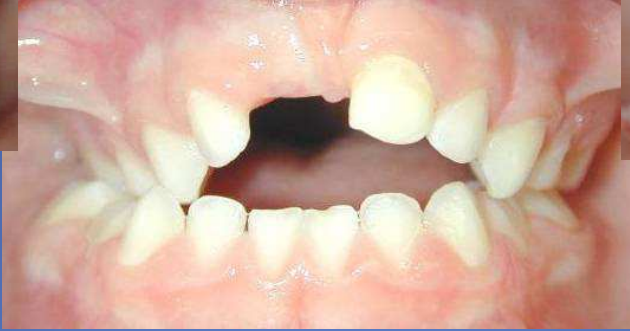Pose PUL à 9 ans



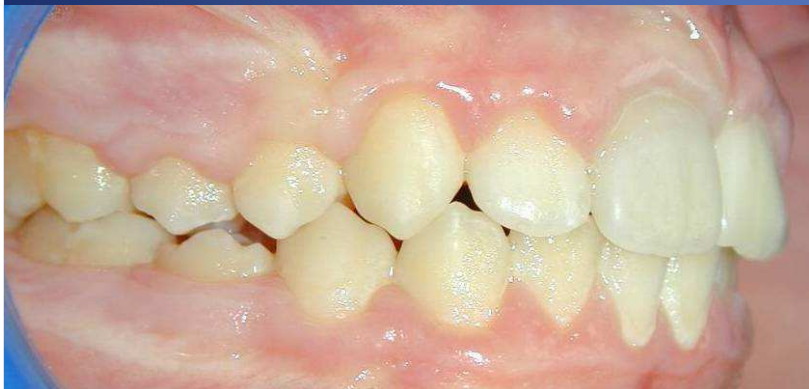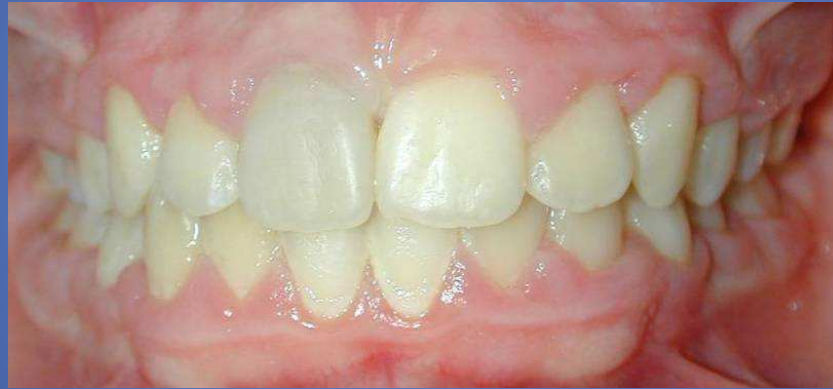PUL + 5 mois



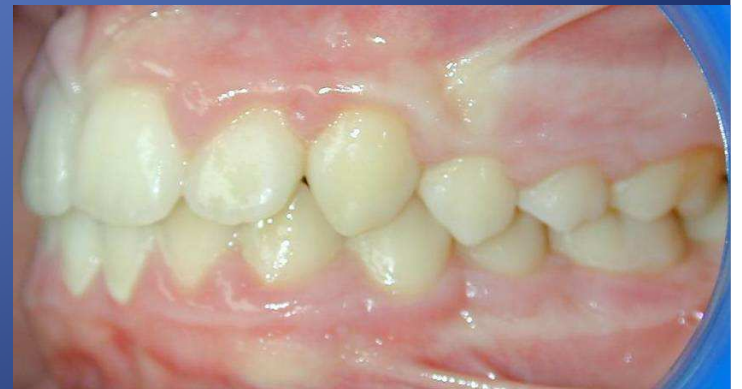Dr Elie CALLABE - Le PUL

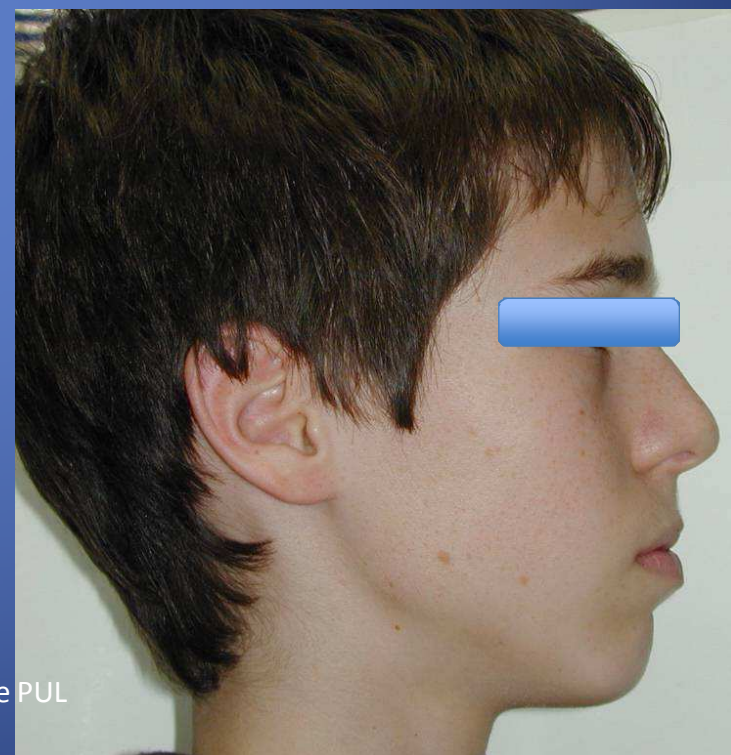
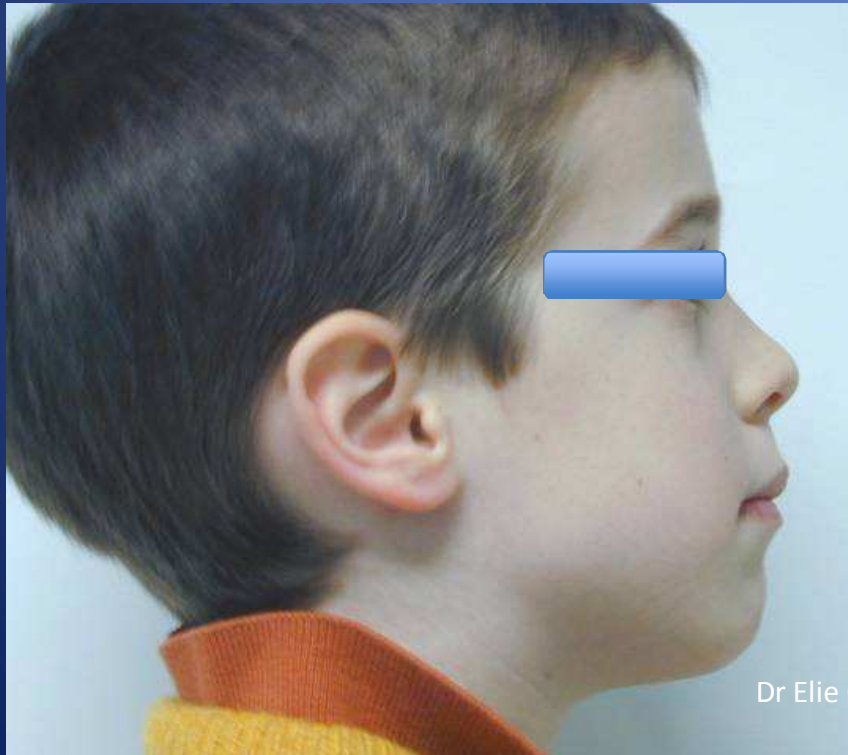
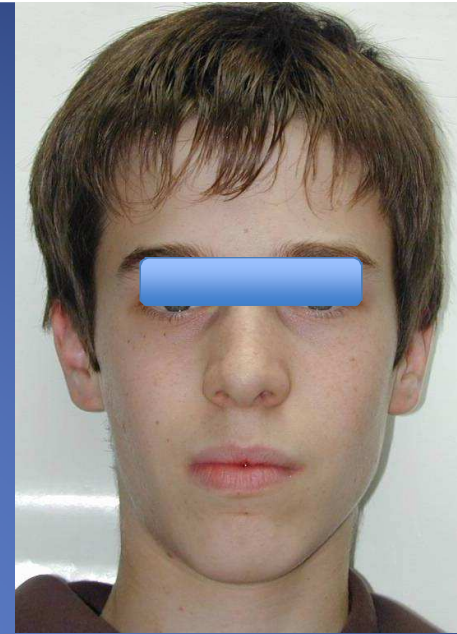
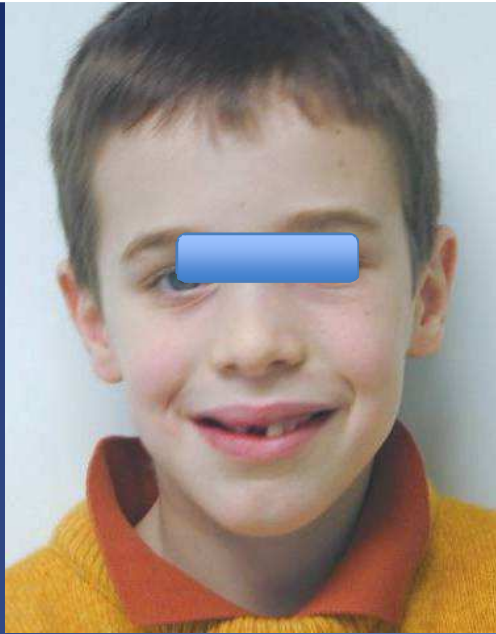

Dr Elie CALLABE - Le PUL

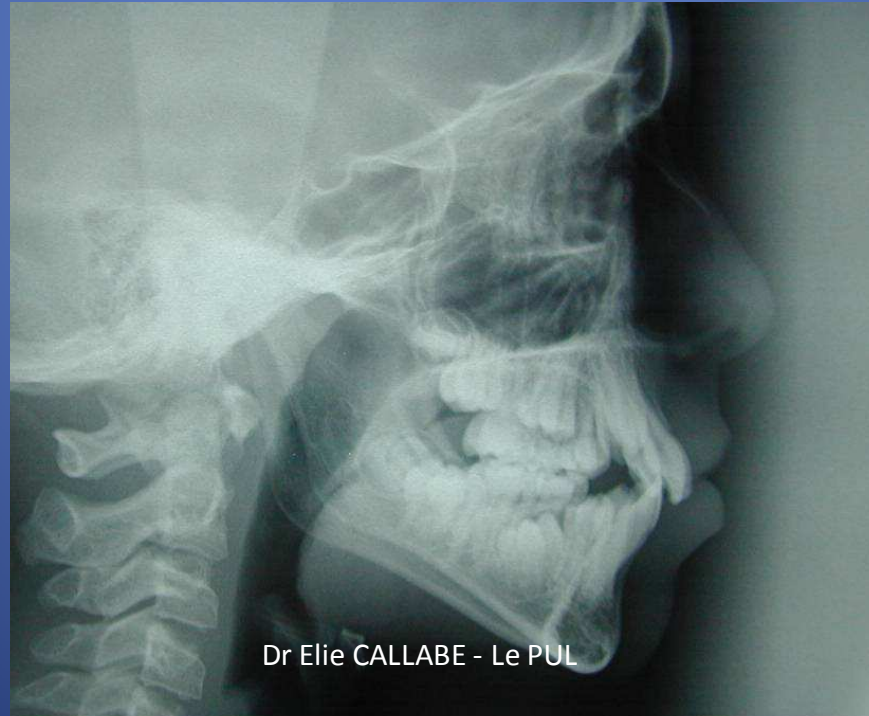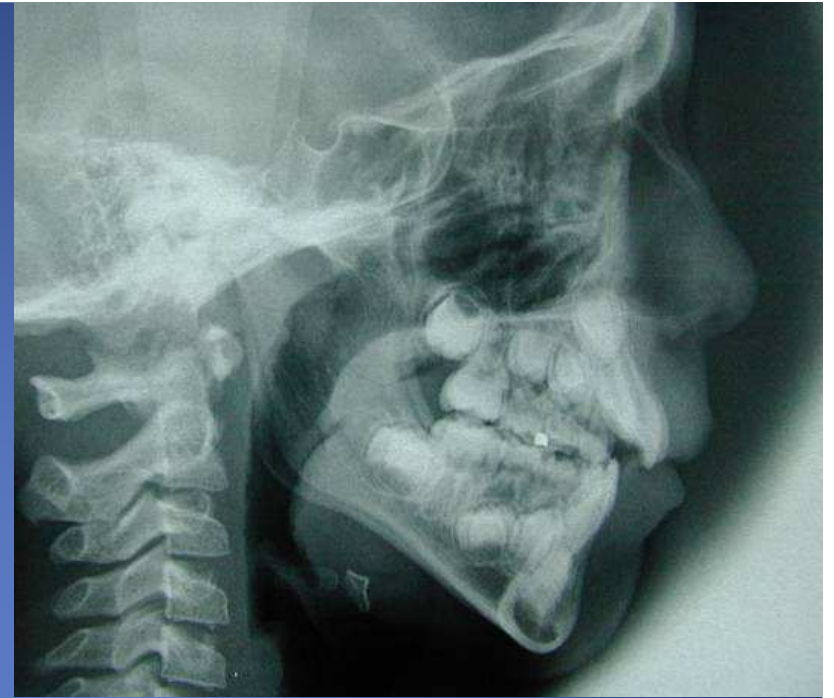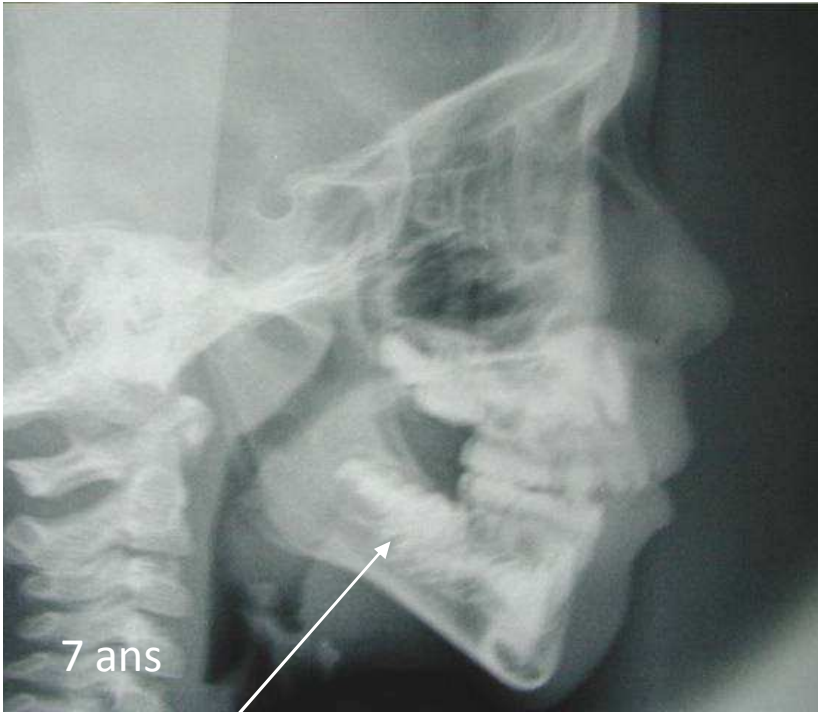


Dr Elie CALLABE - Le PUL



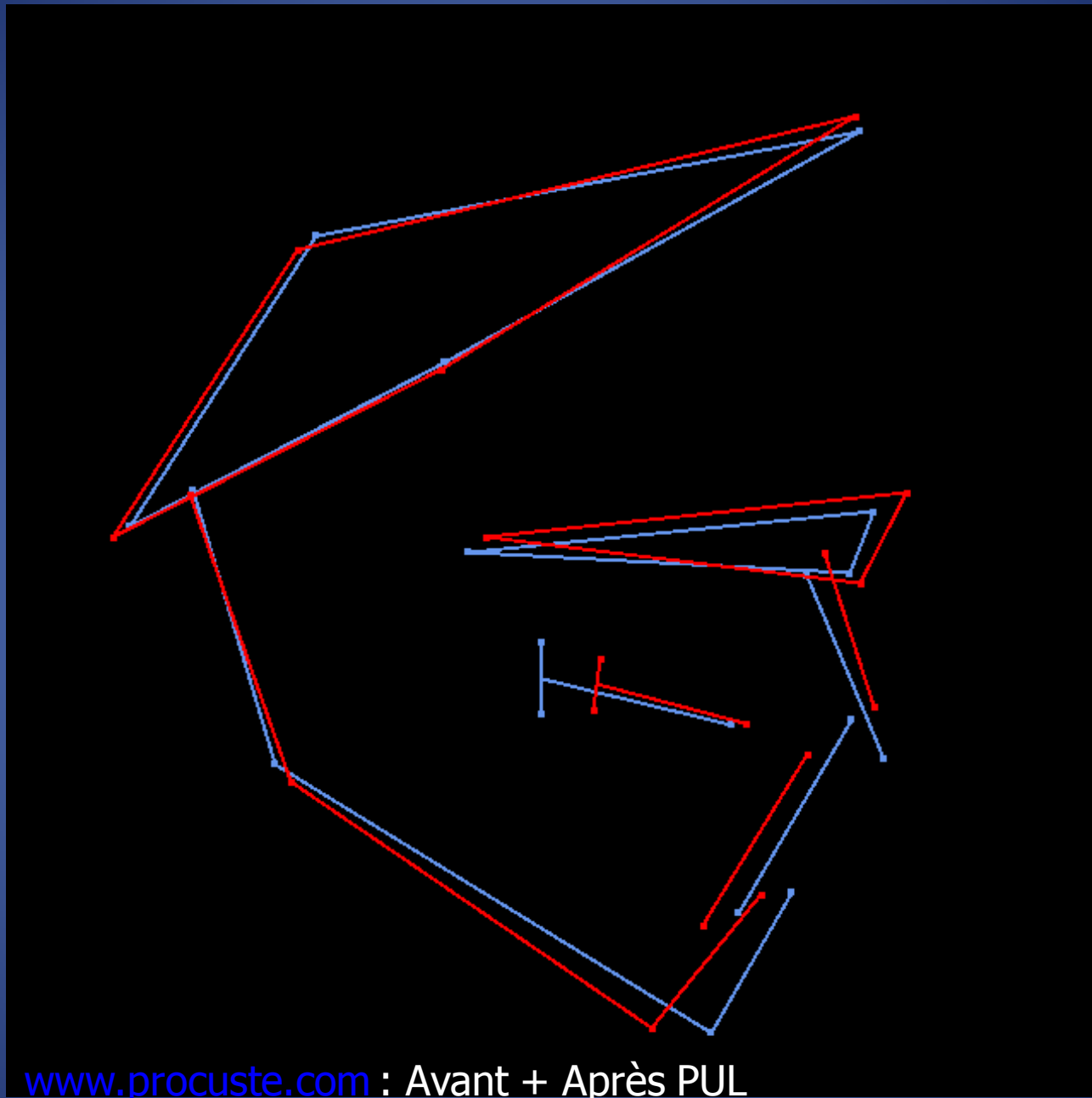


Dr Elie CALLABE - Le PUL



Dr Elie CALLABE - Le PUL

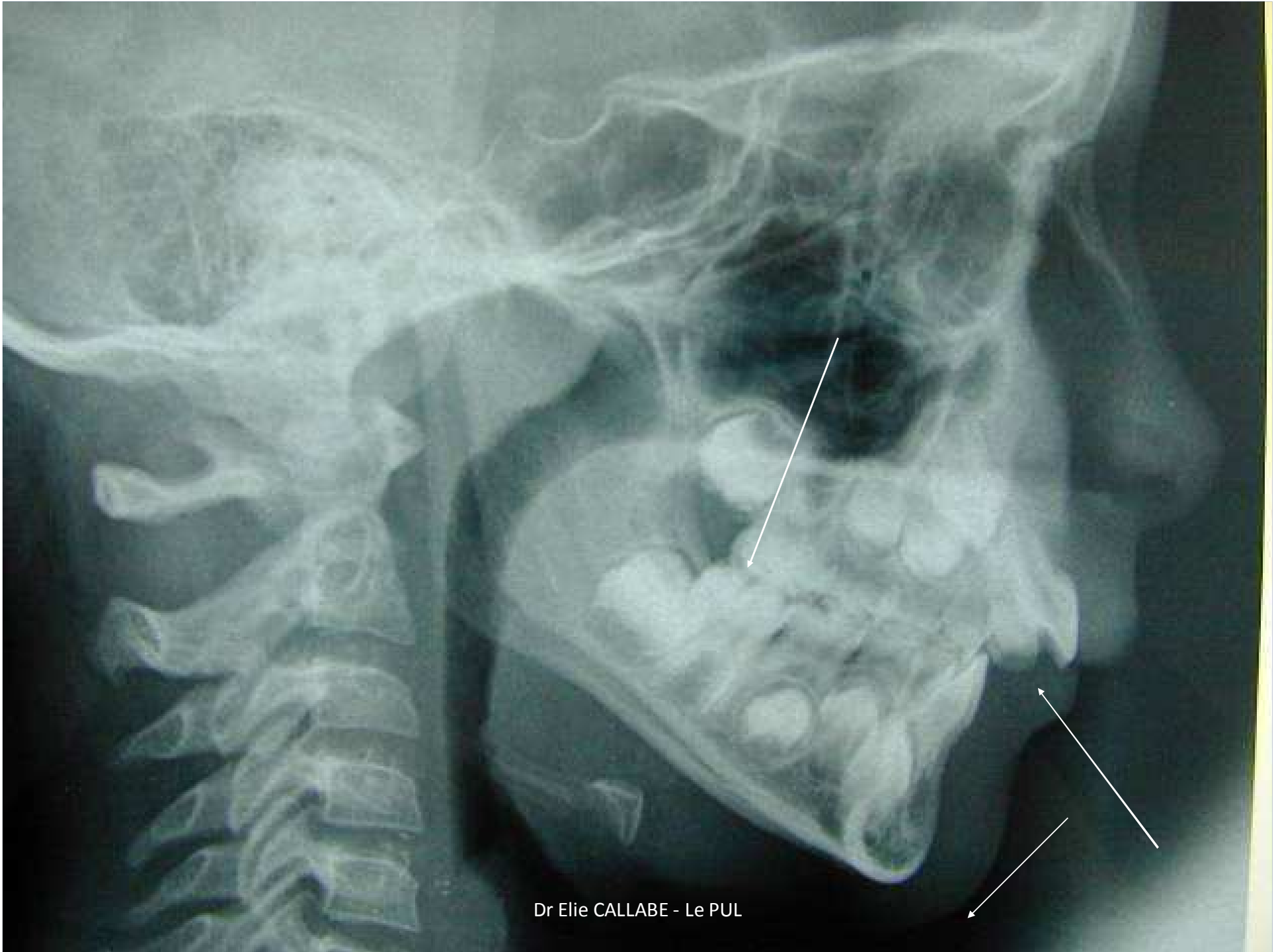PUL + 18 M



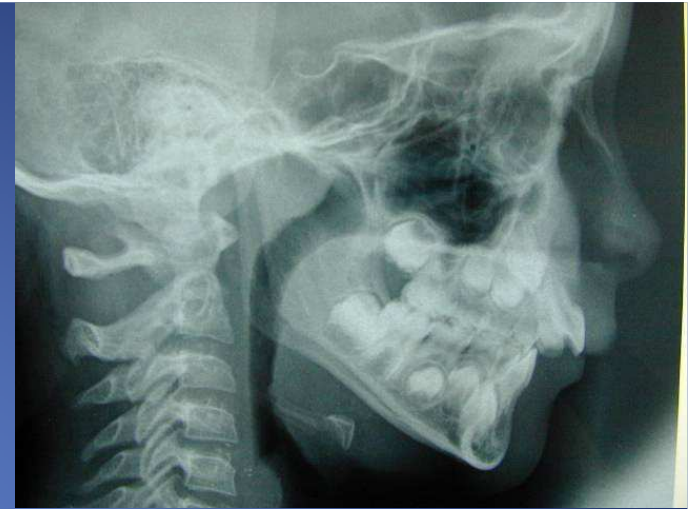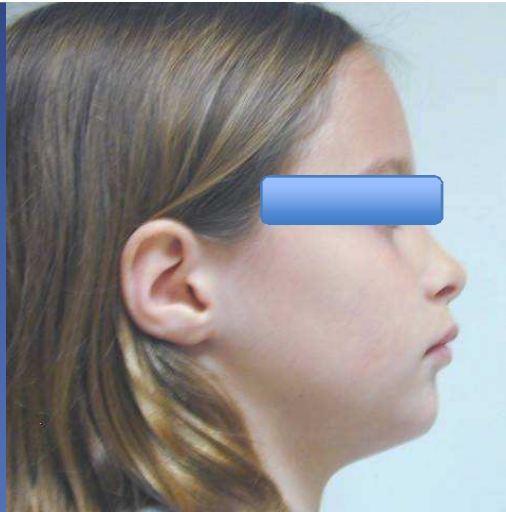
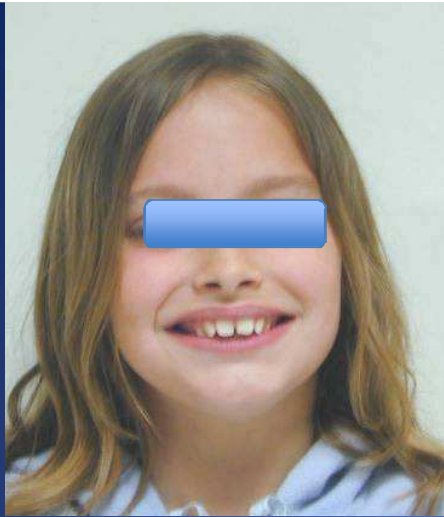Dr Elie CALLABE - Le PUL



Dr Elie CALLABE - Le PUL

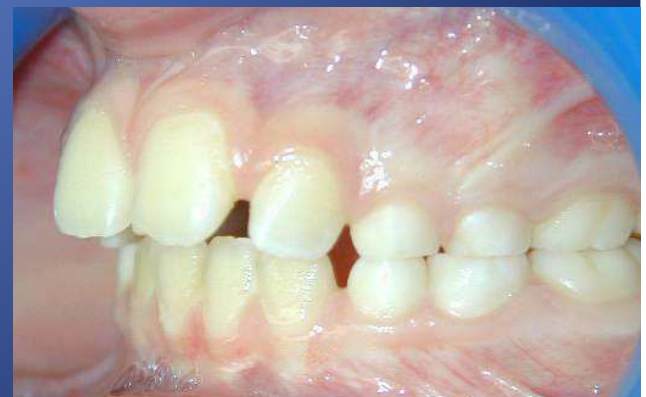
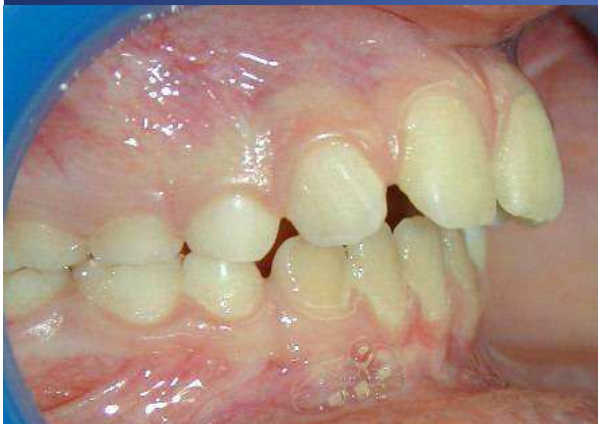
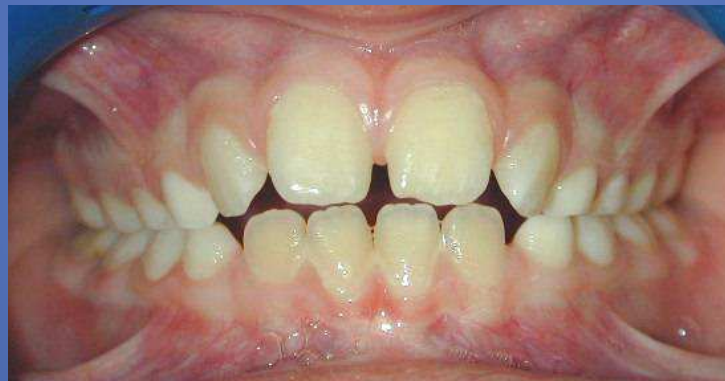Dr Elie CALLABE - Le PUL

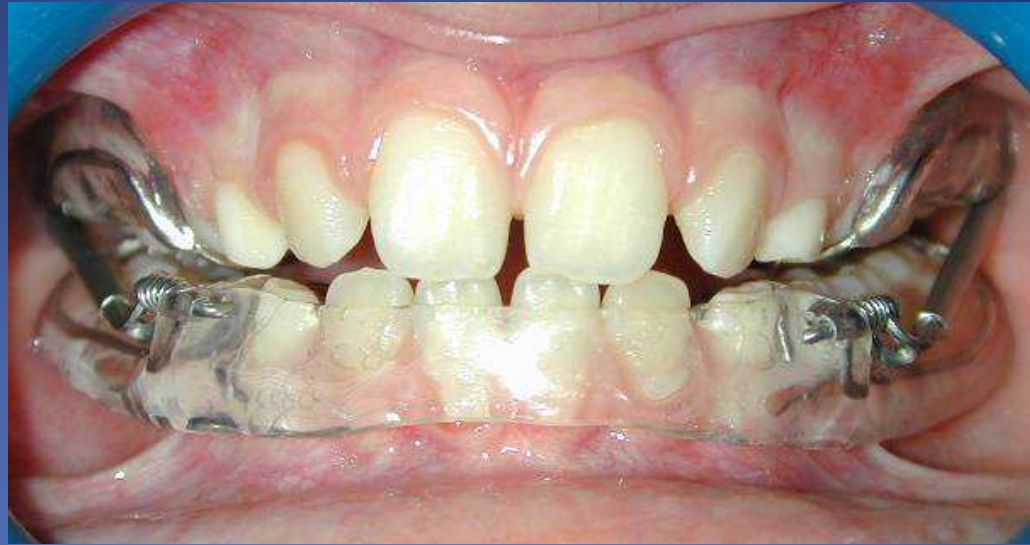


5527 L.

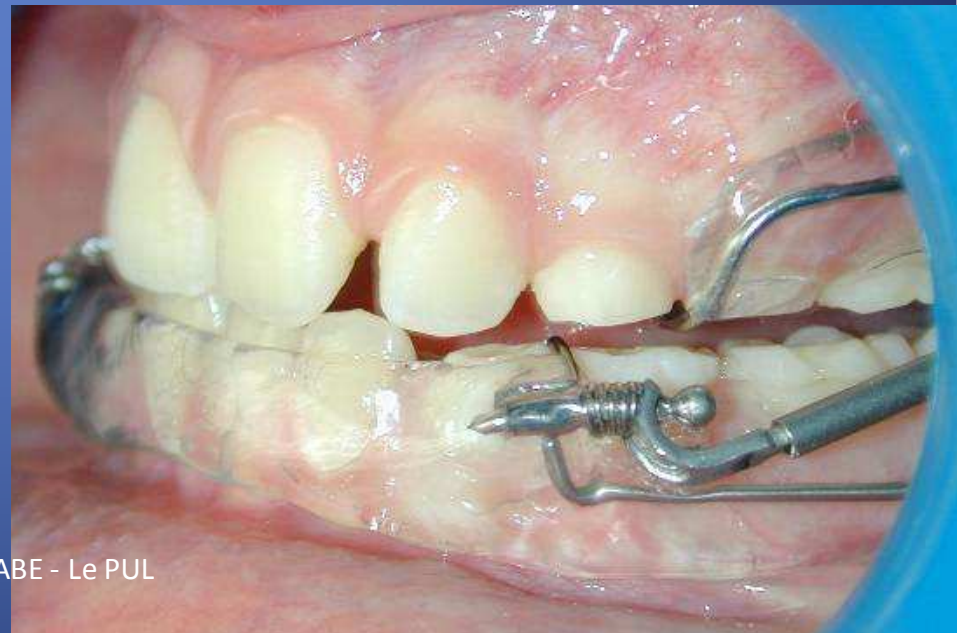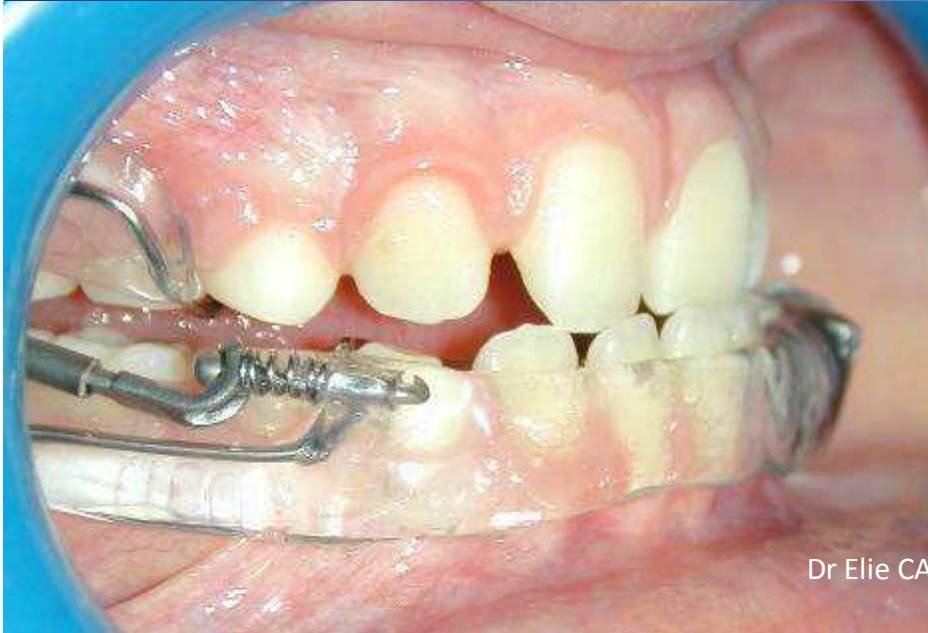9 ans

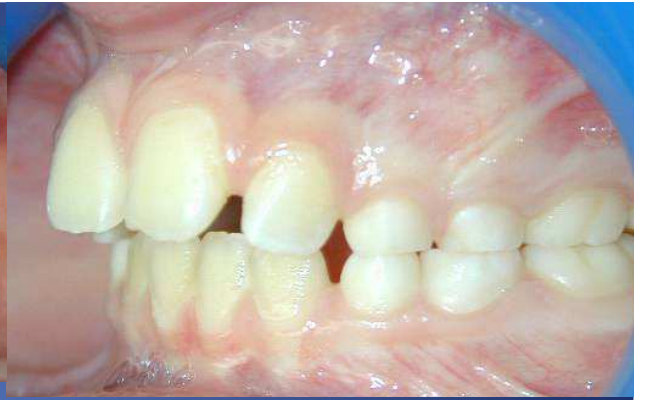
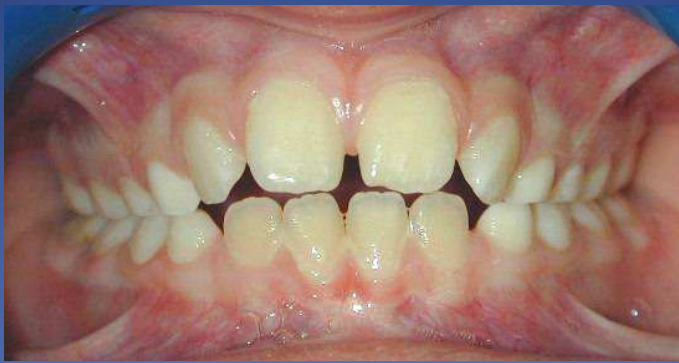
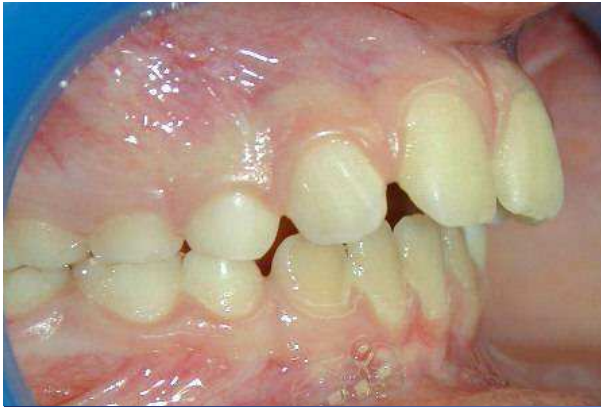Dr Elie CALLABE - Le PUL

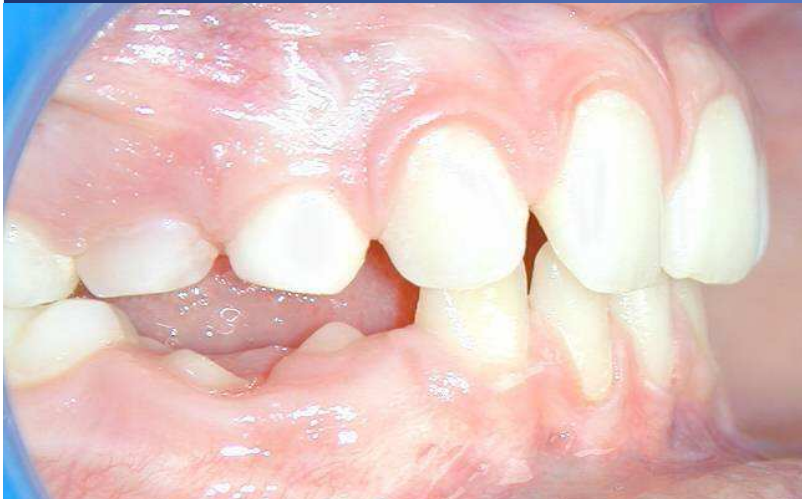
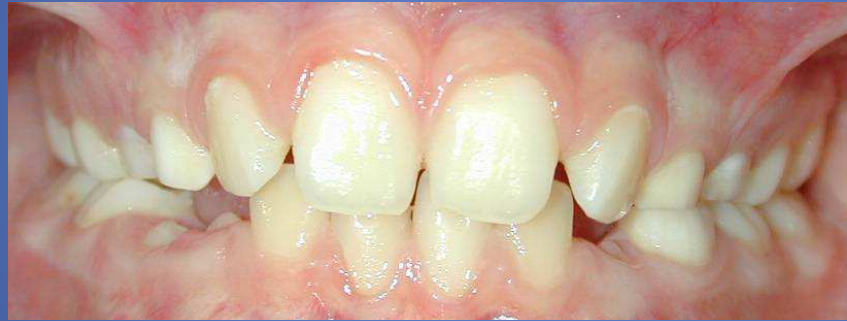
Pose PUL: propulsion mandibulaire+expansion maxillaire

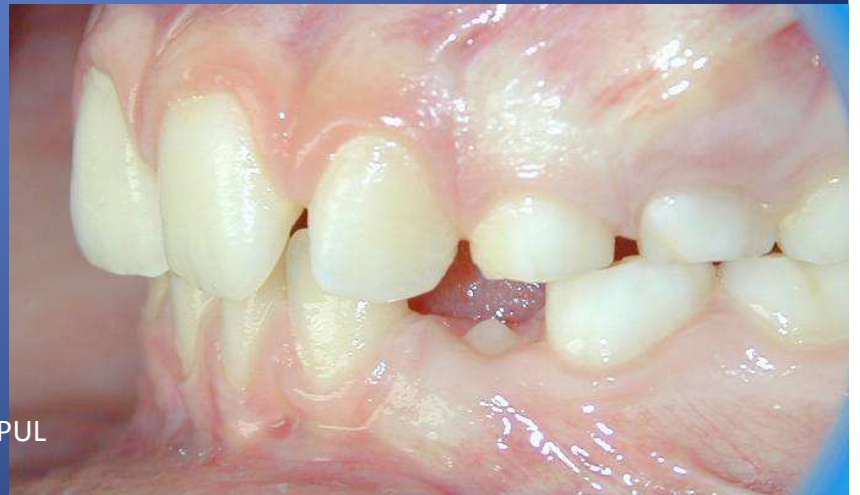

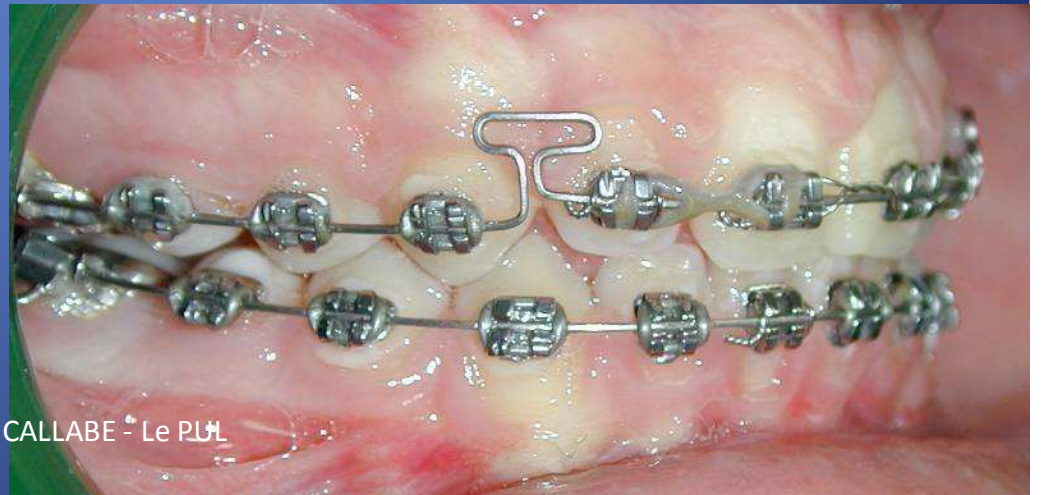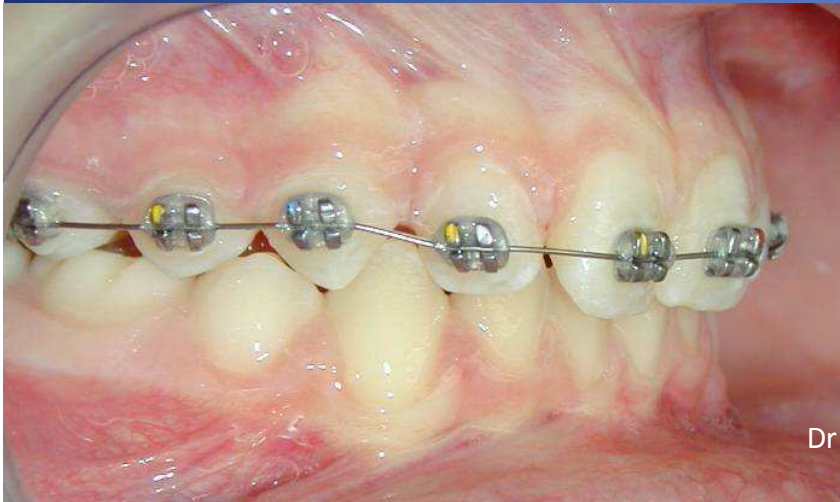


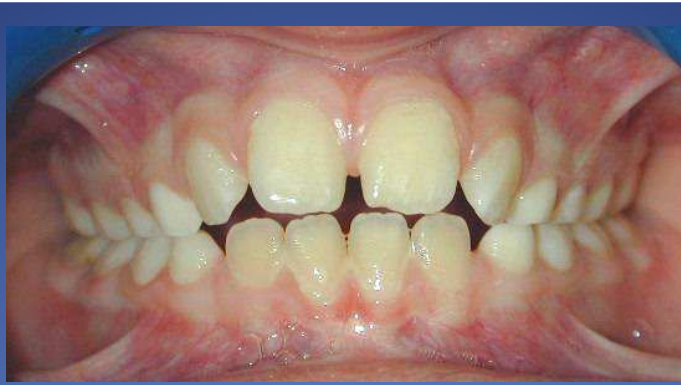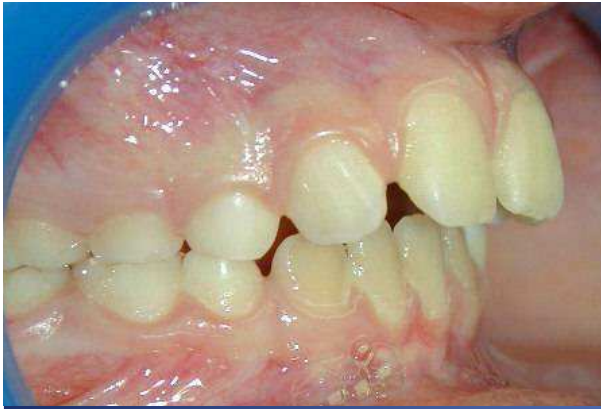PUL+ 6mois

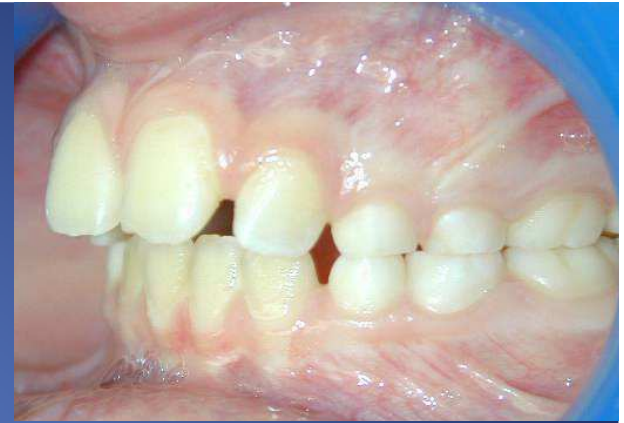
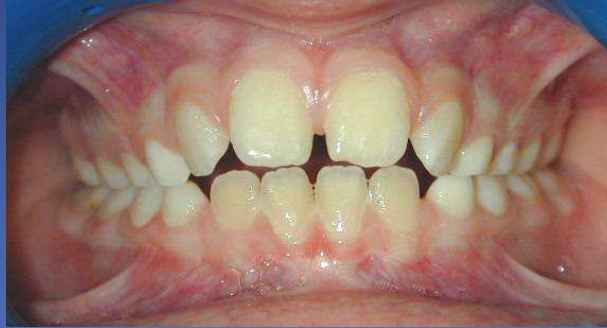
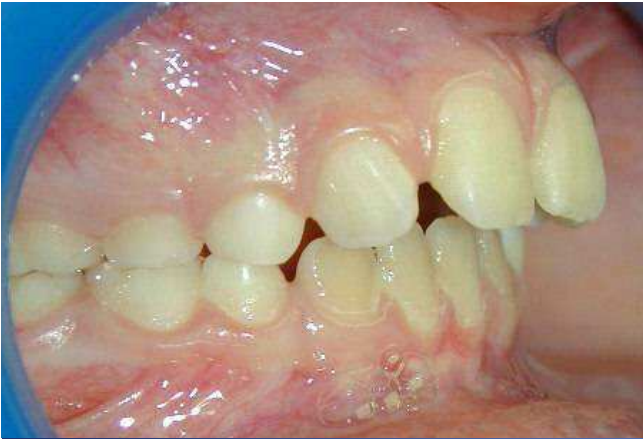Dr Elie CALLABE - Le PUL

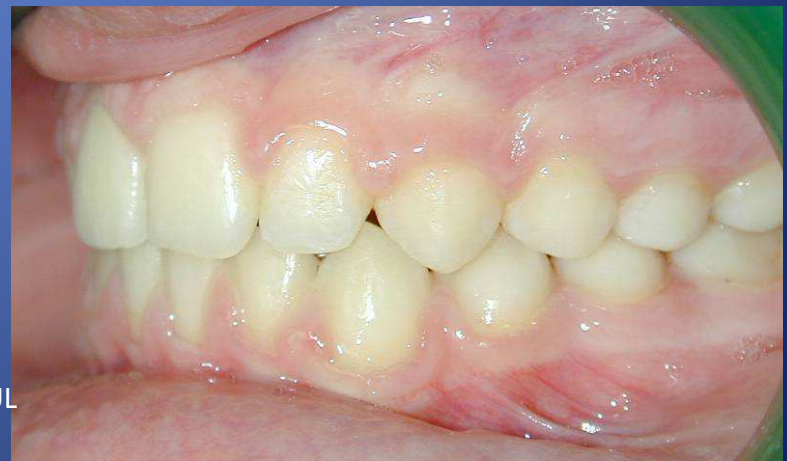
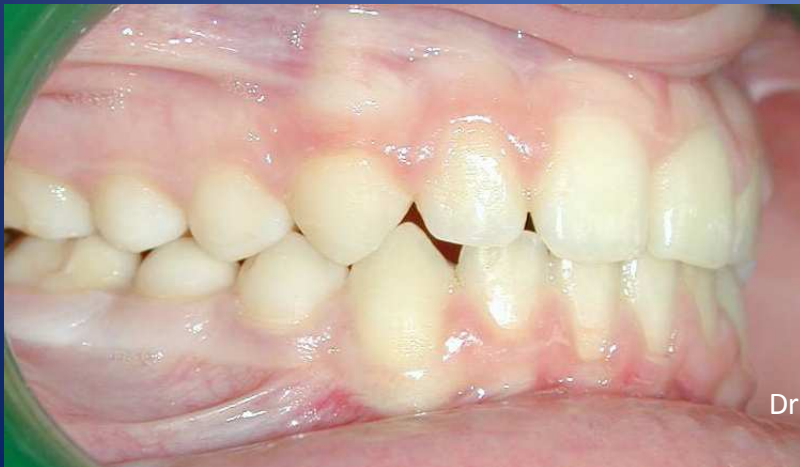
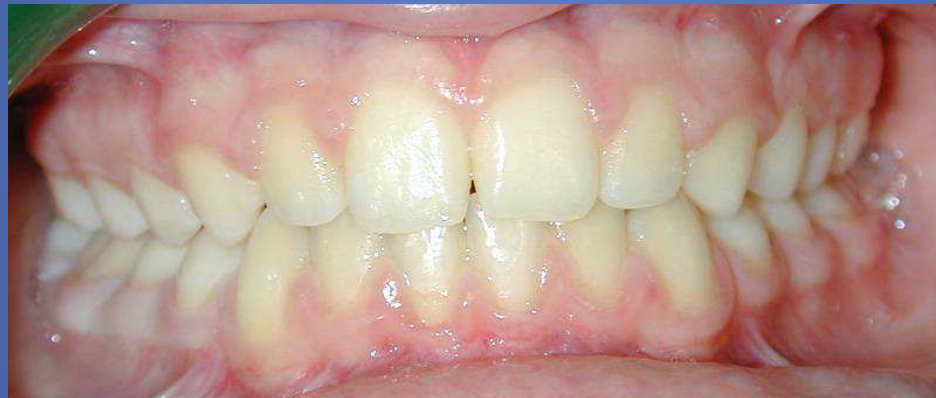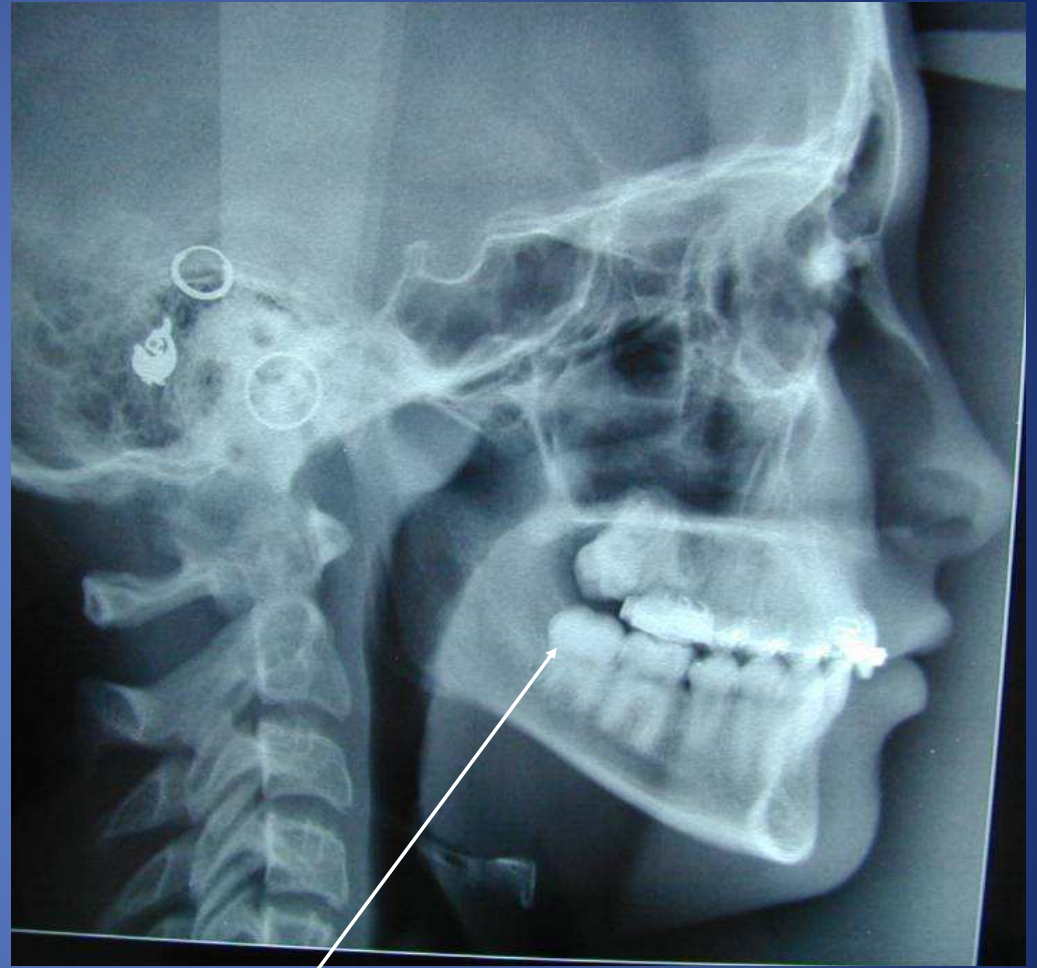


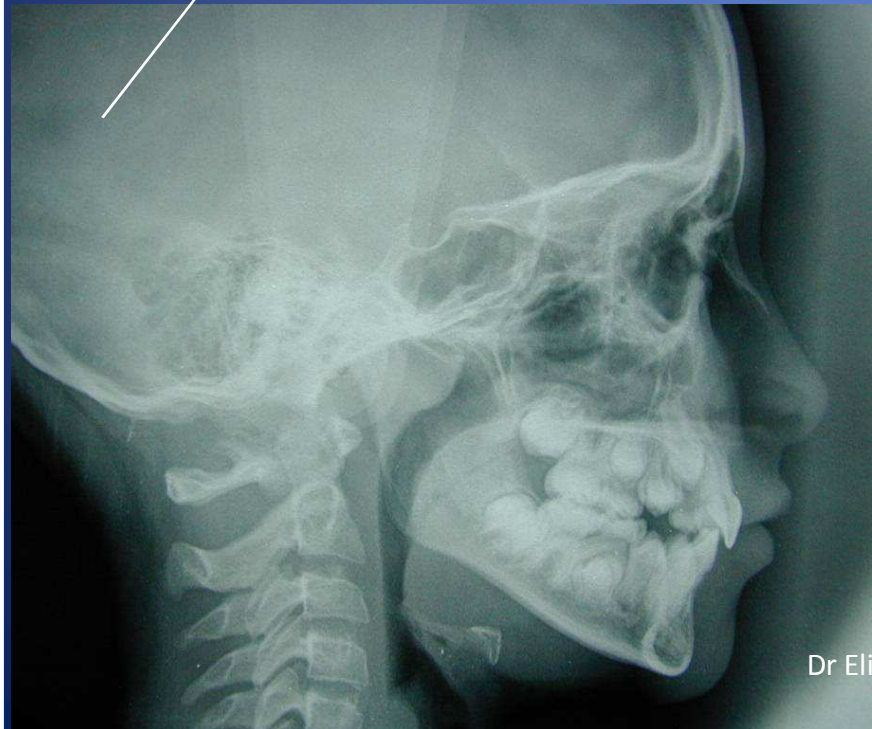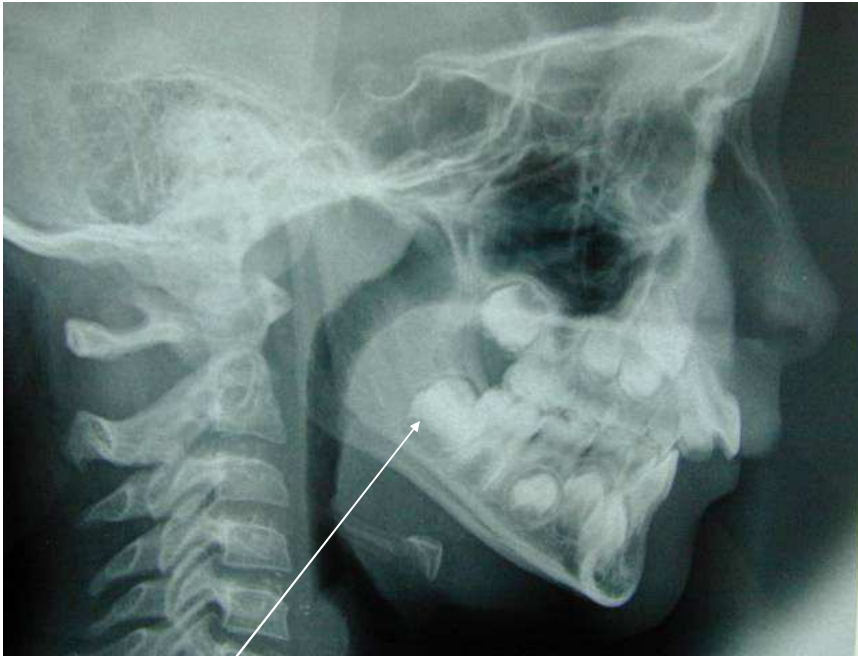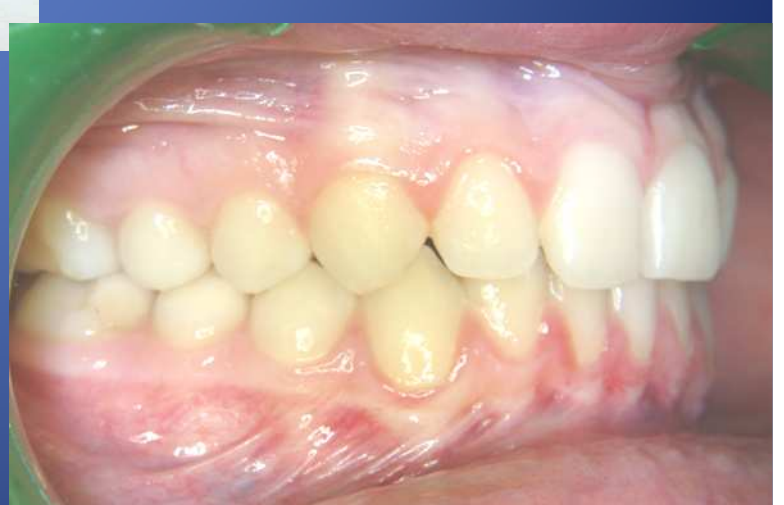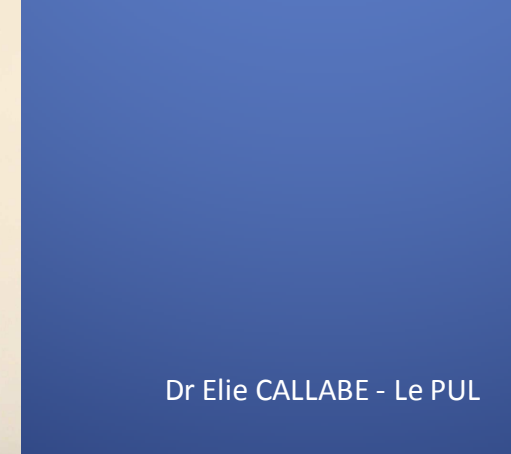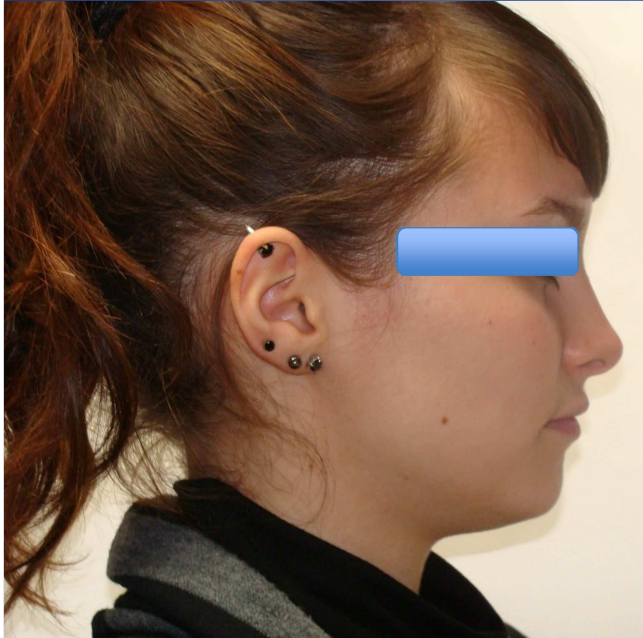
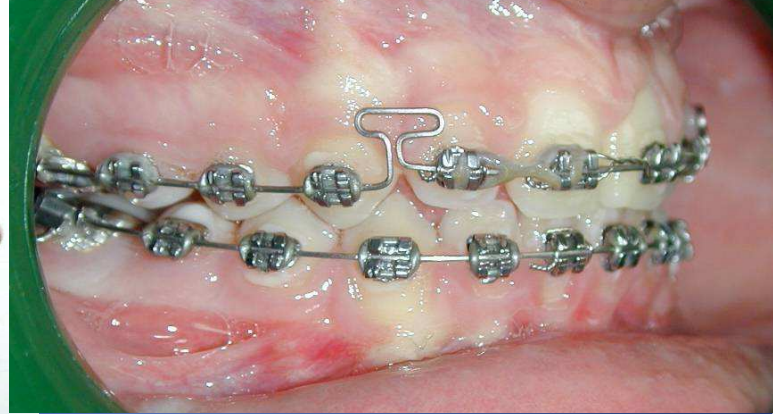
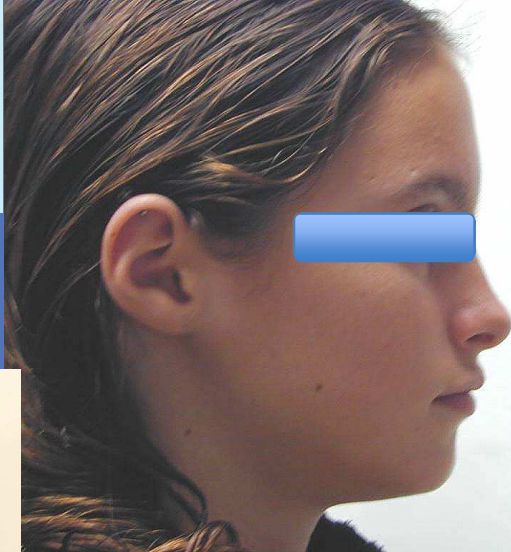

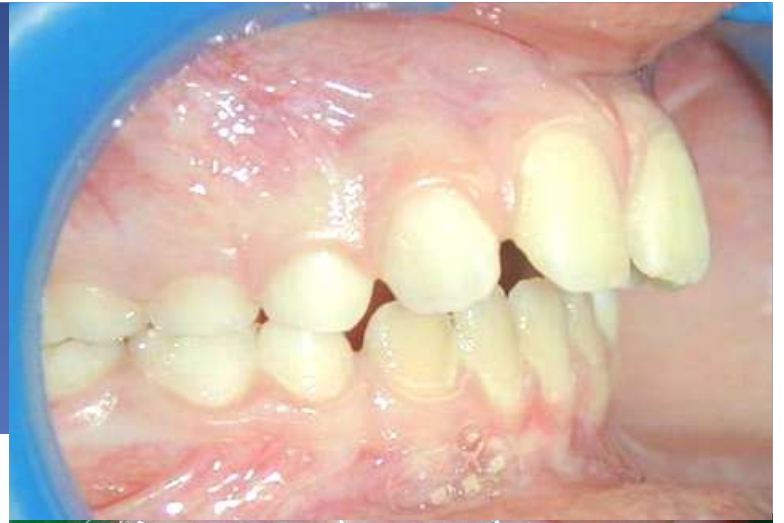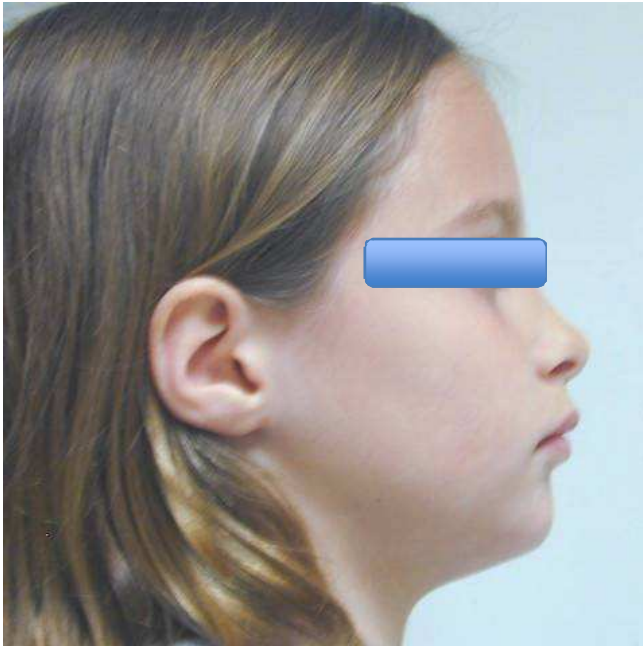
Dr Elie CALLABE - Le PLU



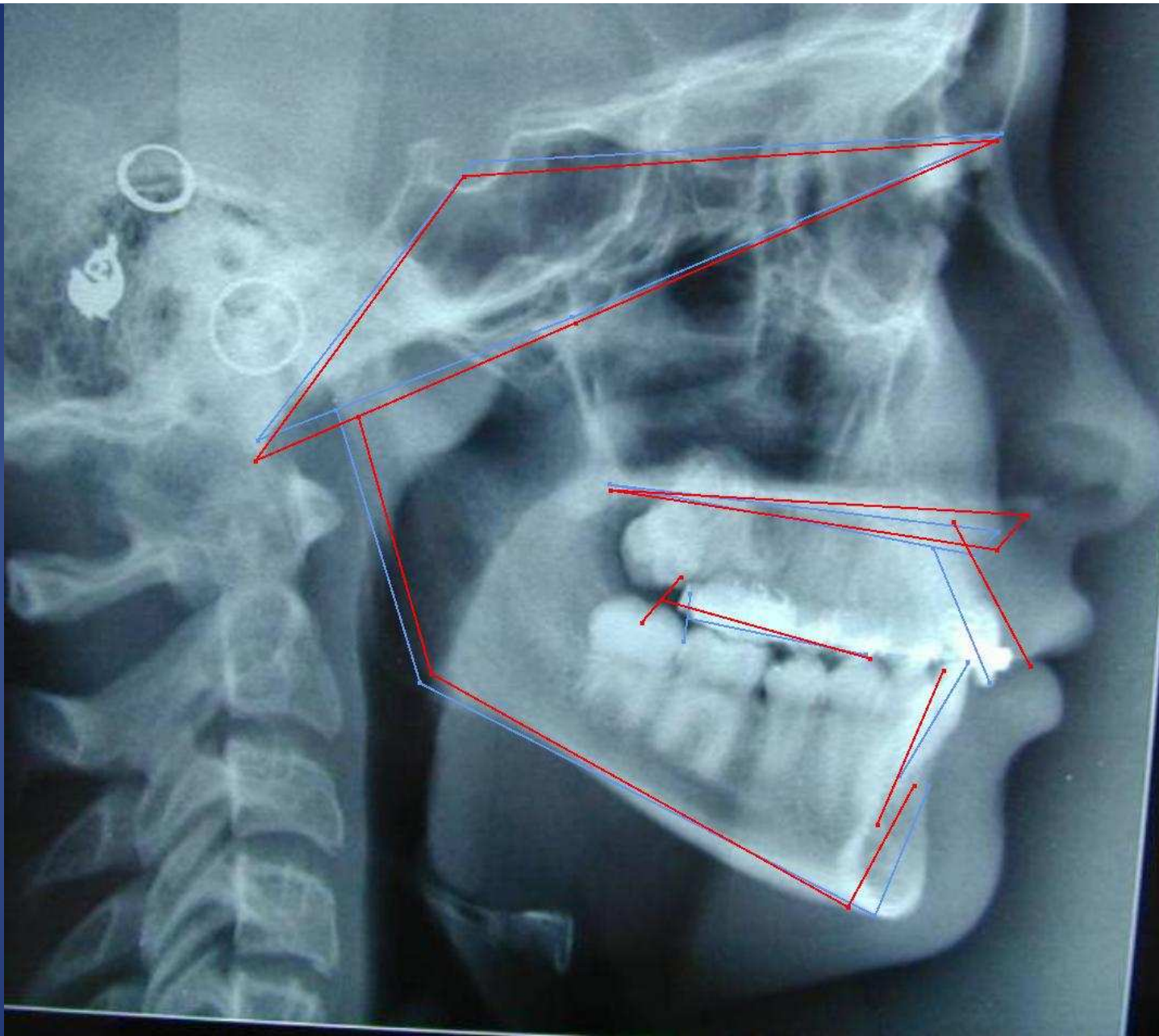
PUL+12 mois
Fixe 14 mois







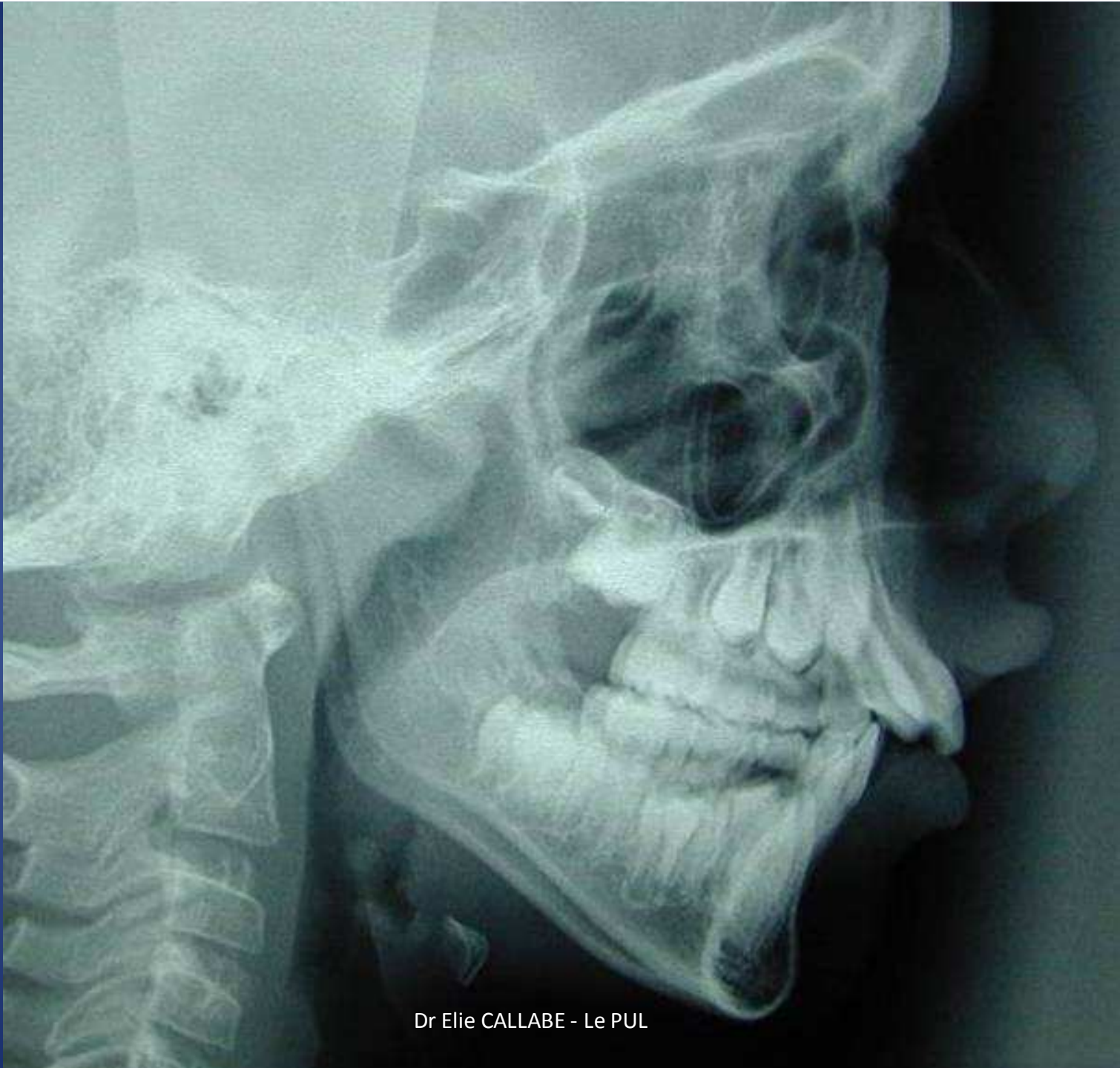Dr Elie CALLABE - Le PUL



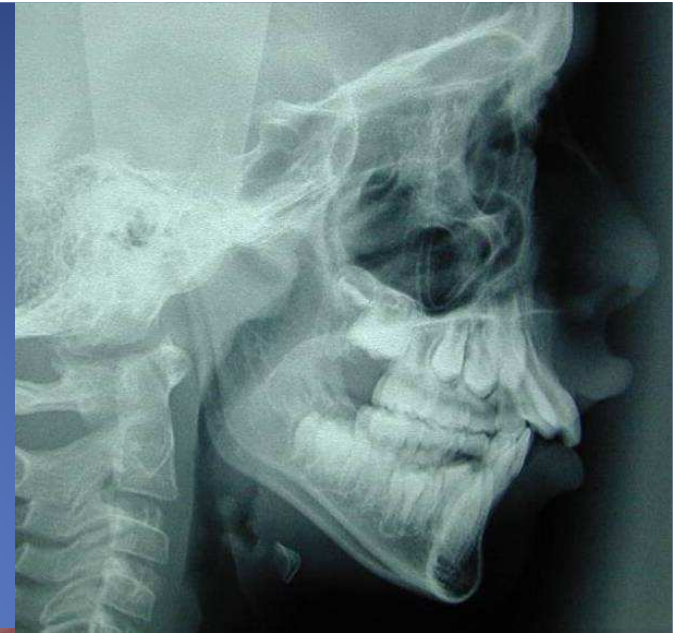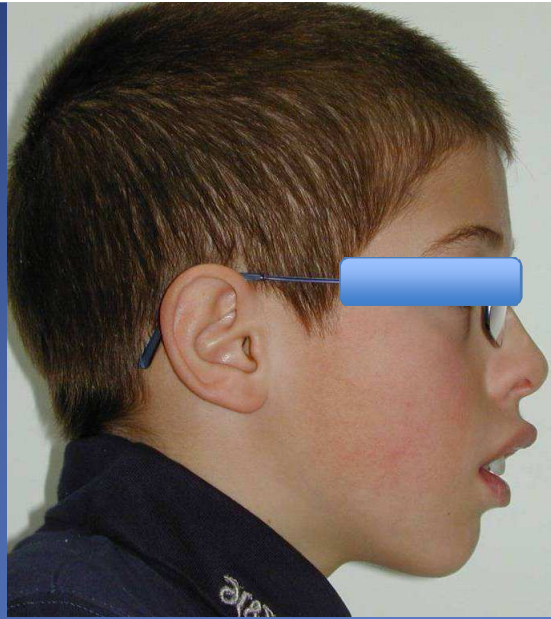
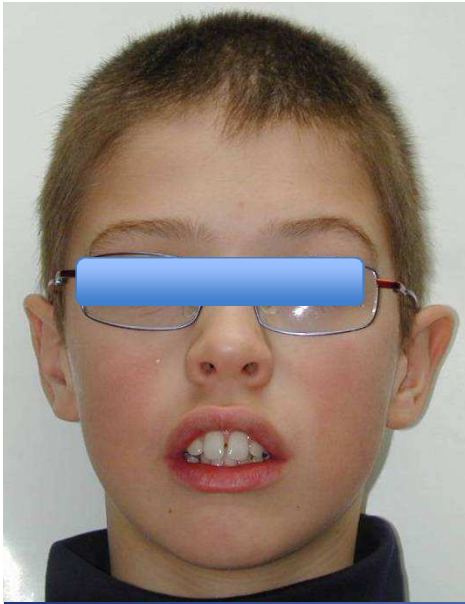
Procuste: Avant – Après PUL

Dr Elie CALLABE - Le PUL





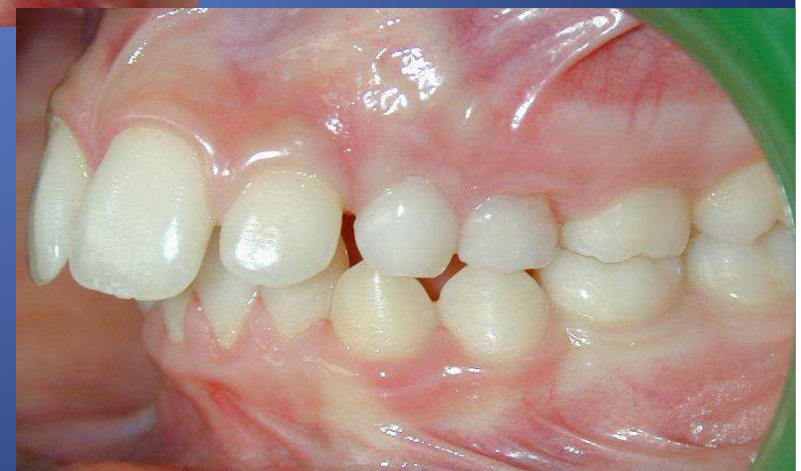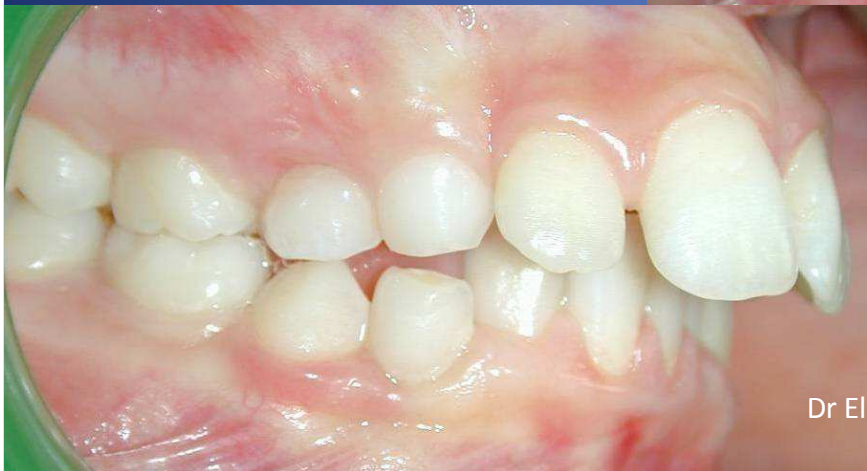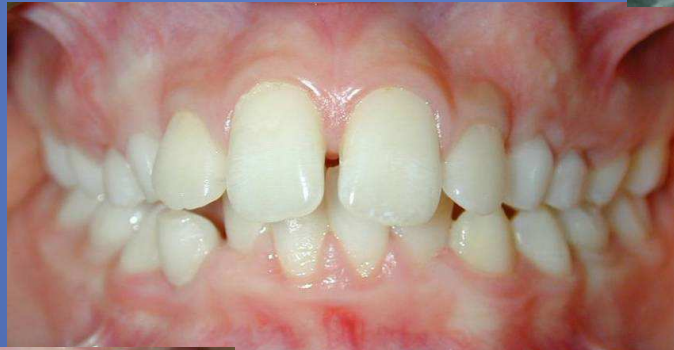Dr Elie CALLABE - Le PUL



A Leg. 11 ans

Maladie génétique neuro-
musculaire(Charcot-Marie)

Ronchopathie++++



Cher Ami,

Je te remercie de m'avoir adressé en consultation ton patient **L'enfant Anthony** [redacted], né le 07/07/1997 qui présente en effet une respiration buccale importante qui doit être résolue pour éviter d'avoir un échec de la rééducation orthodontique.

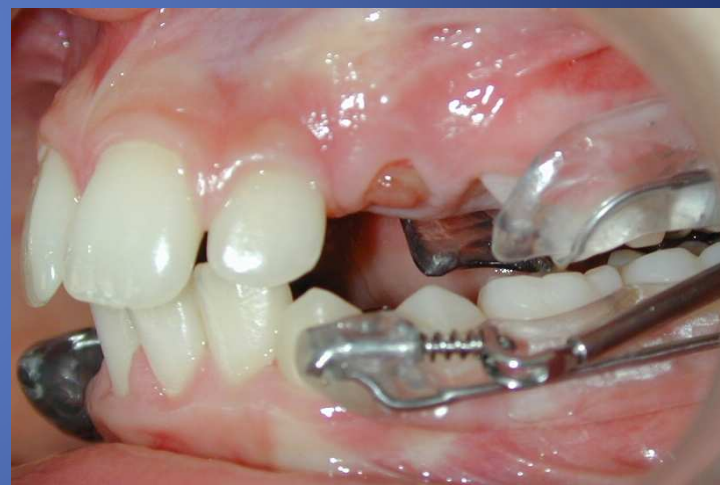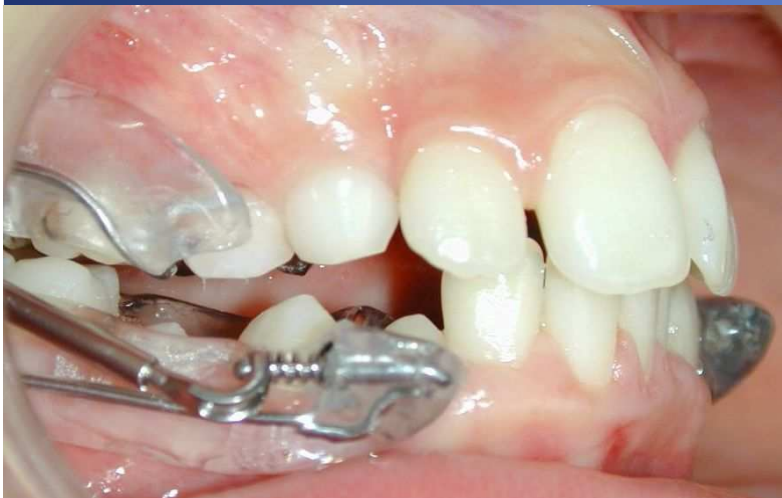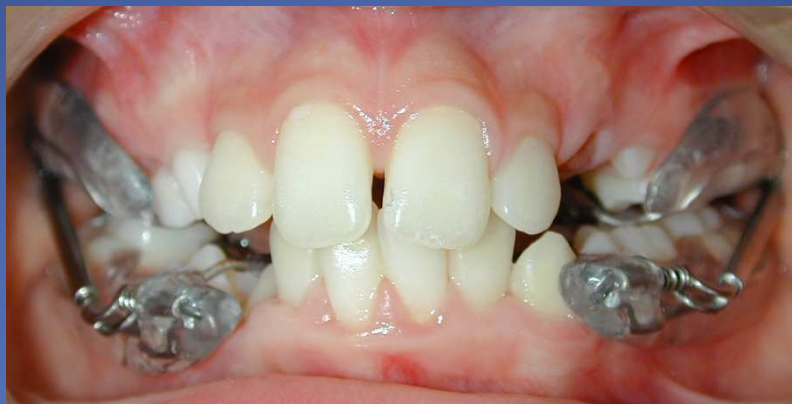Il existe une amygdalite cryptique sur amygdales hypertrophiques et rétro-bas-linguales chez un enfant qui présente en plus une ronchopathie sans que l'on ait pu individualiser franchement un syndrome d'apnées obstructives du sommeil. La ventilation nasale semble un peu gênée et je pense que l'adéno-amygdalectomie est tout à fait justifiée.

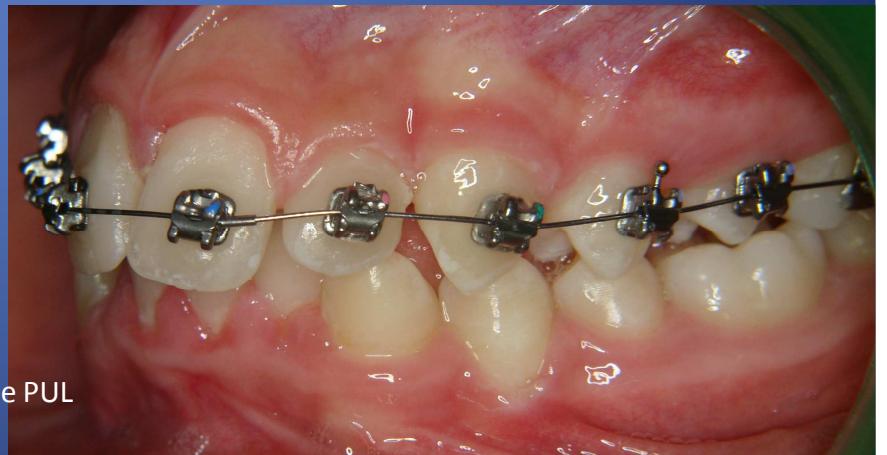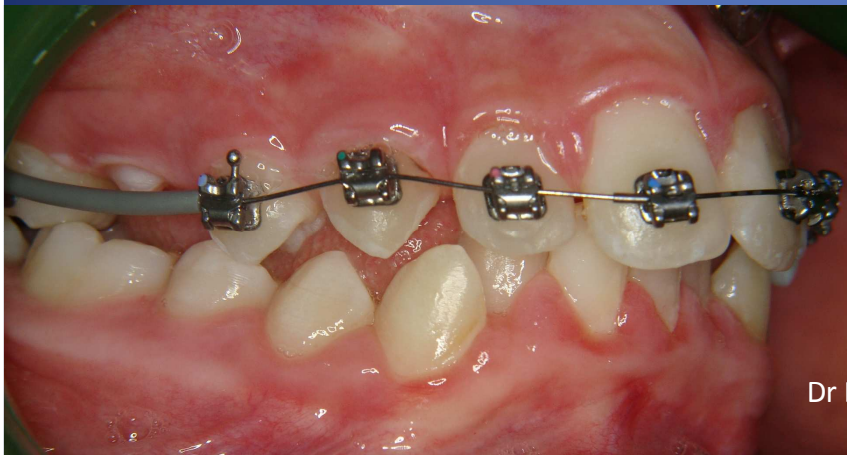
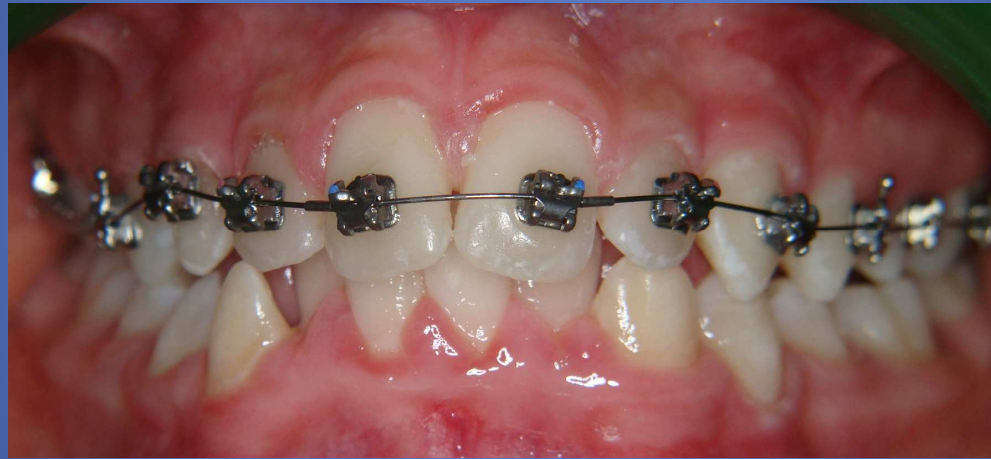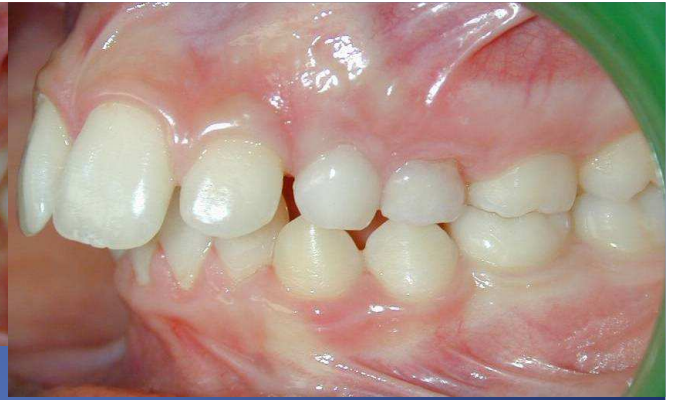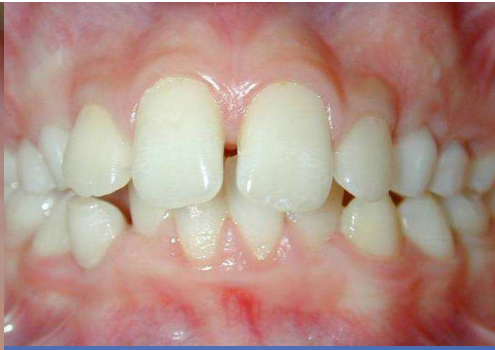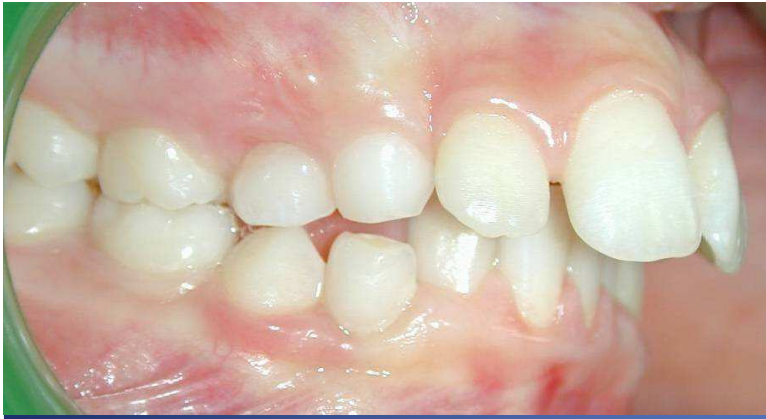J'en ai discuté avec Anthony et sa maman et la date du 21 décembre 2007 a été fixée.

Très amicalement.

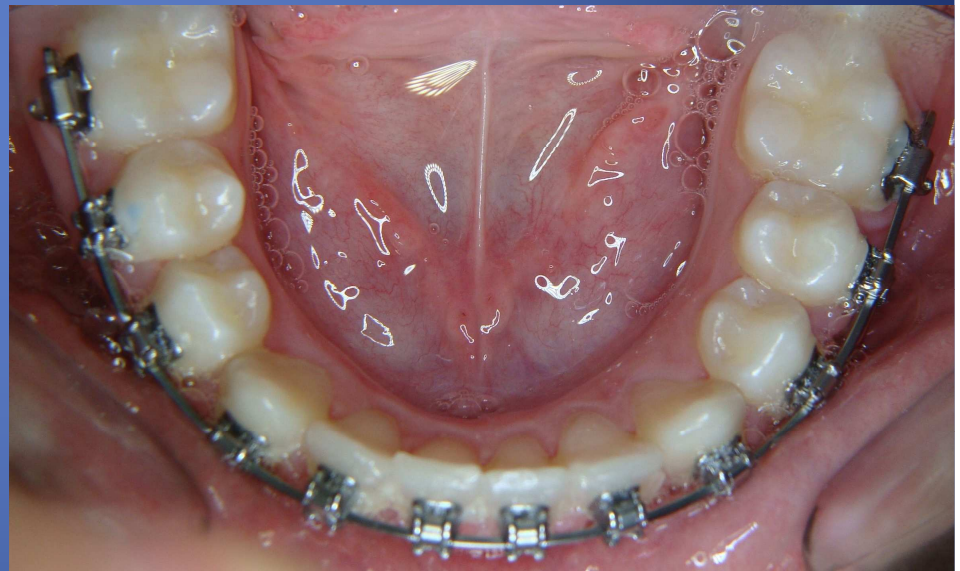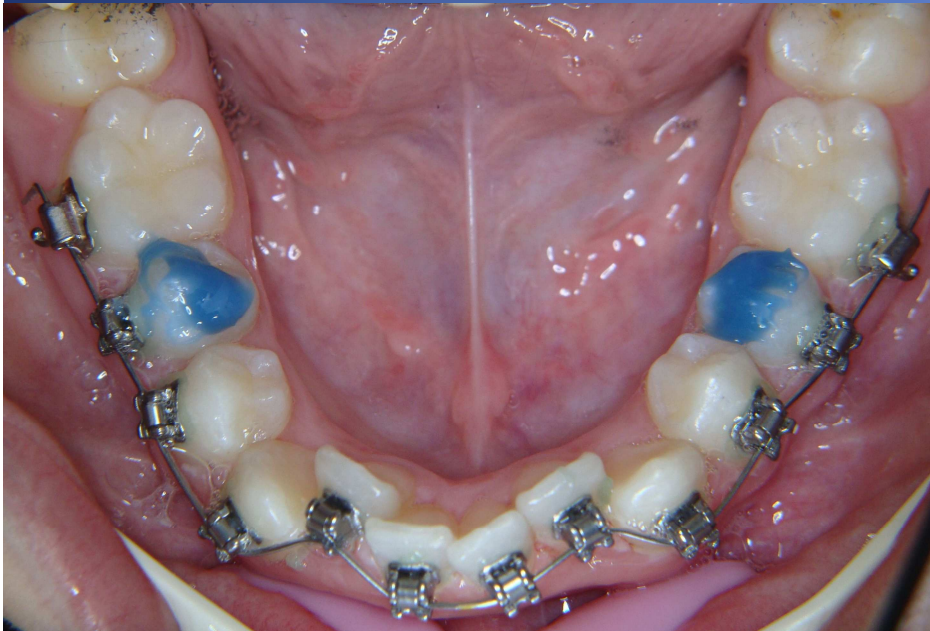
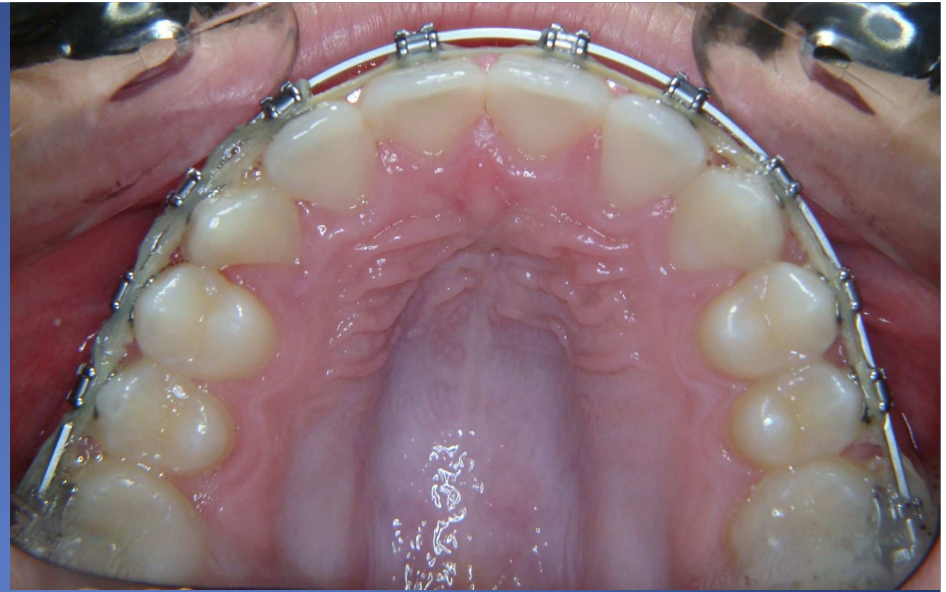
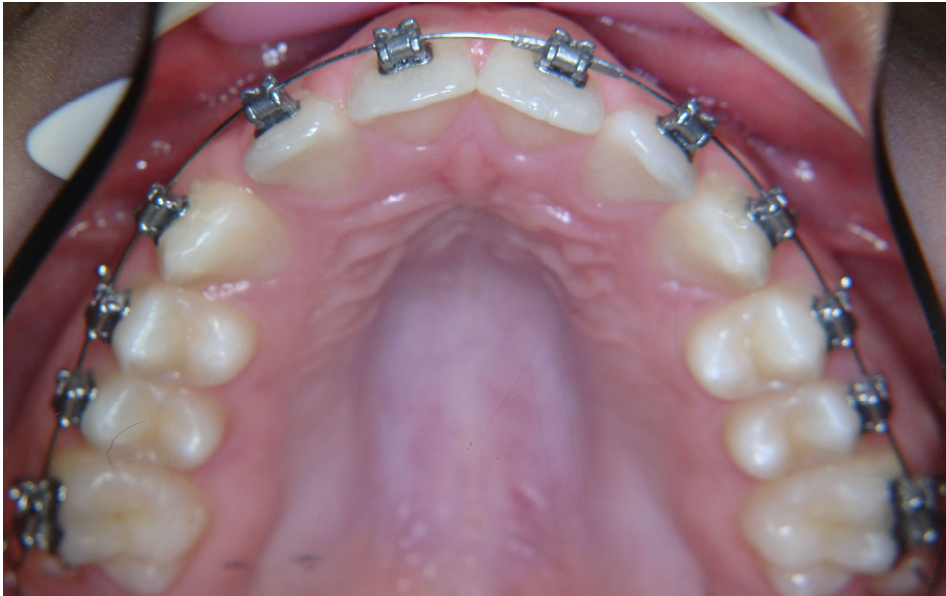
Docteur [redacted]

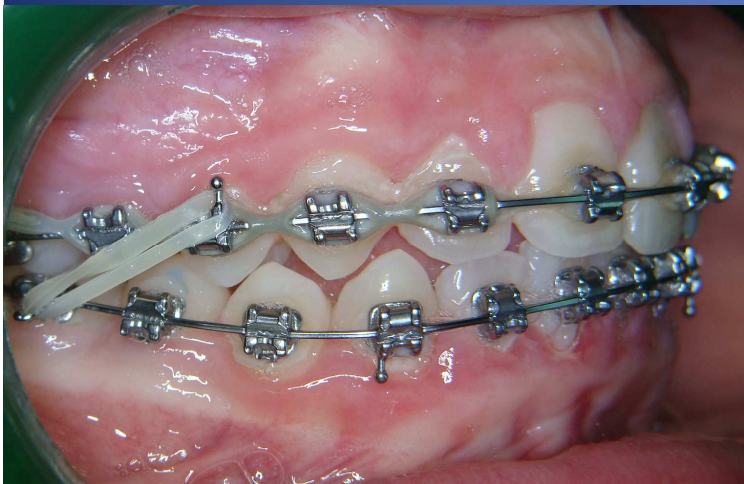
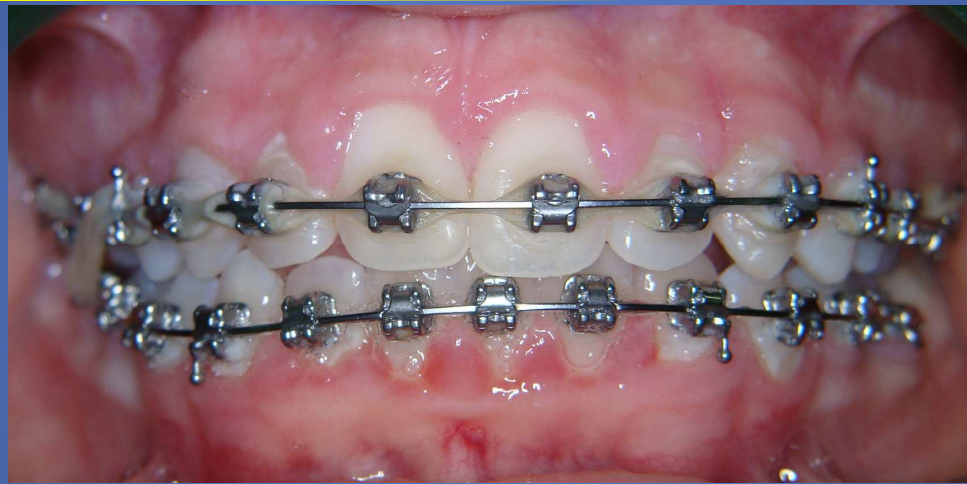
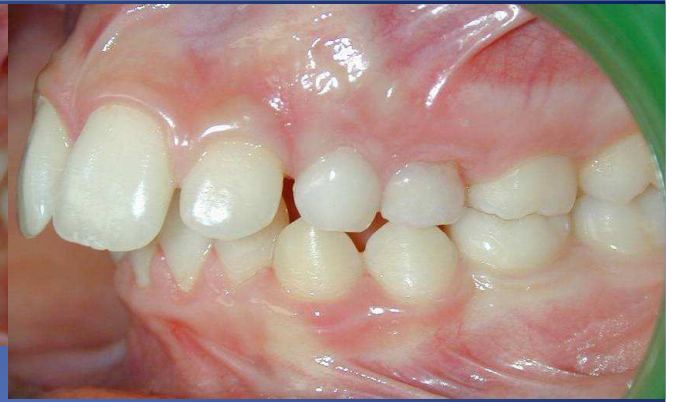
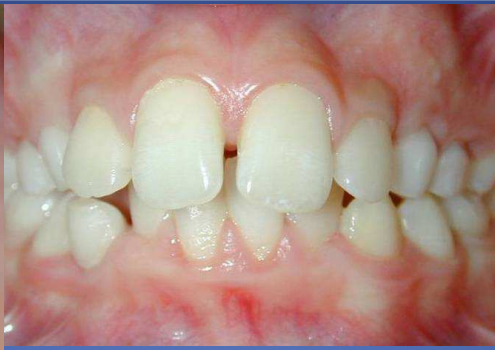
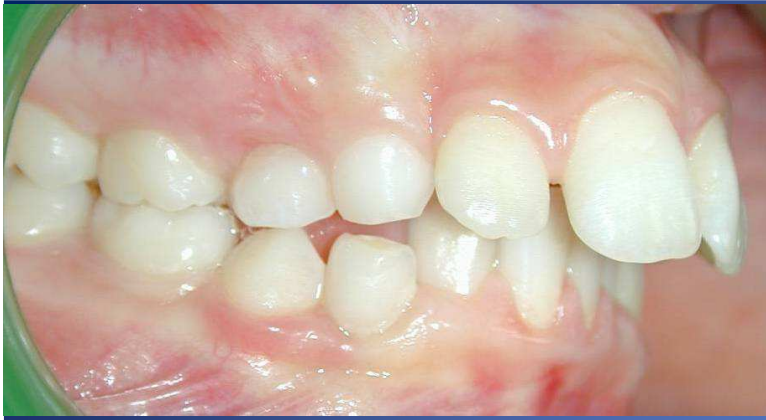

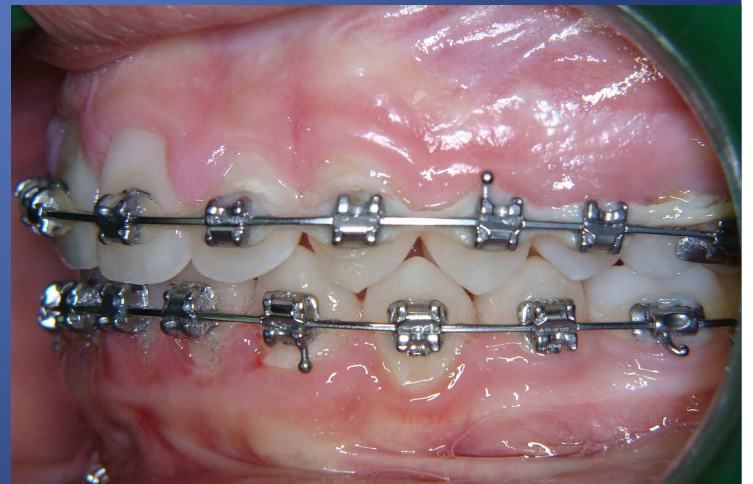


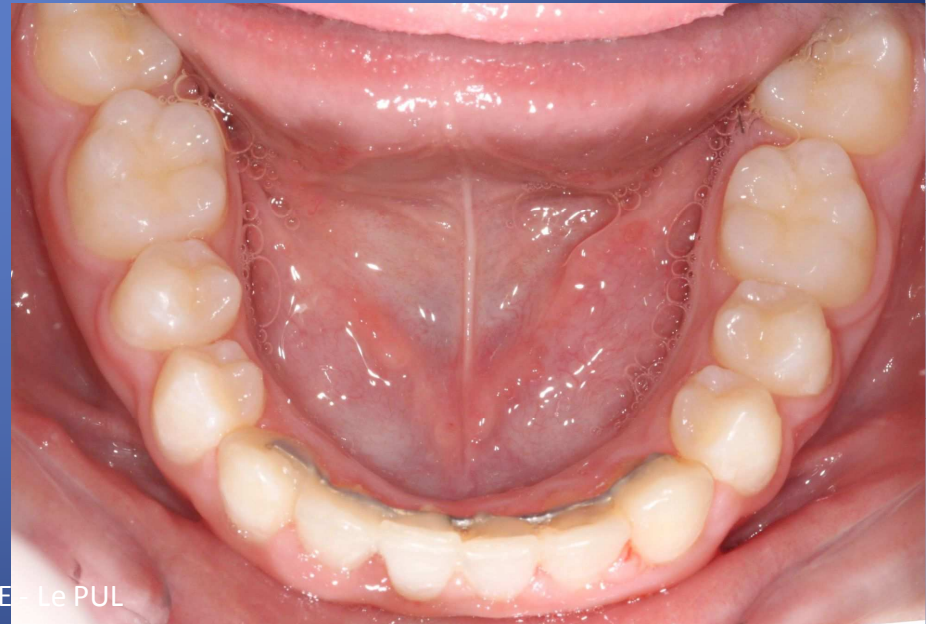
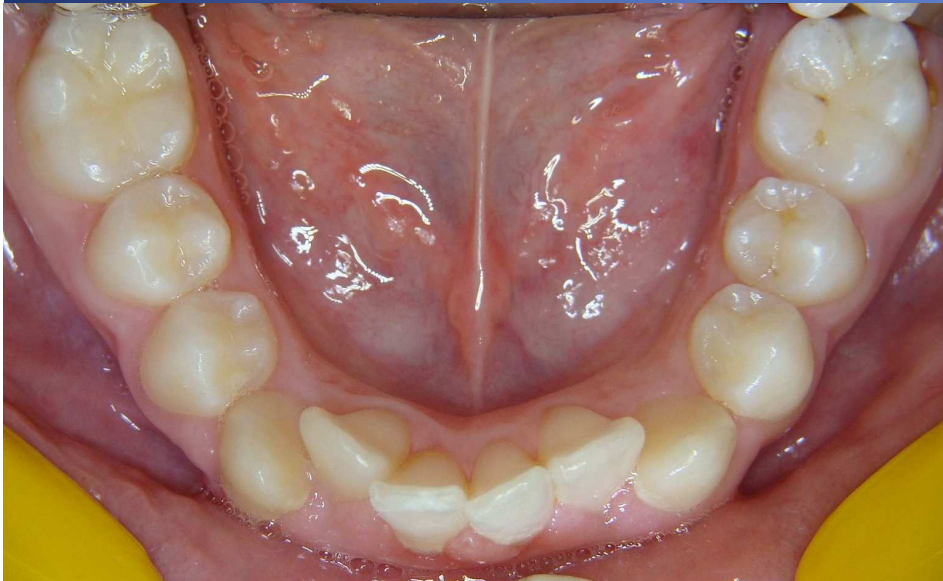
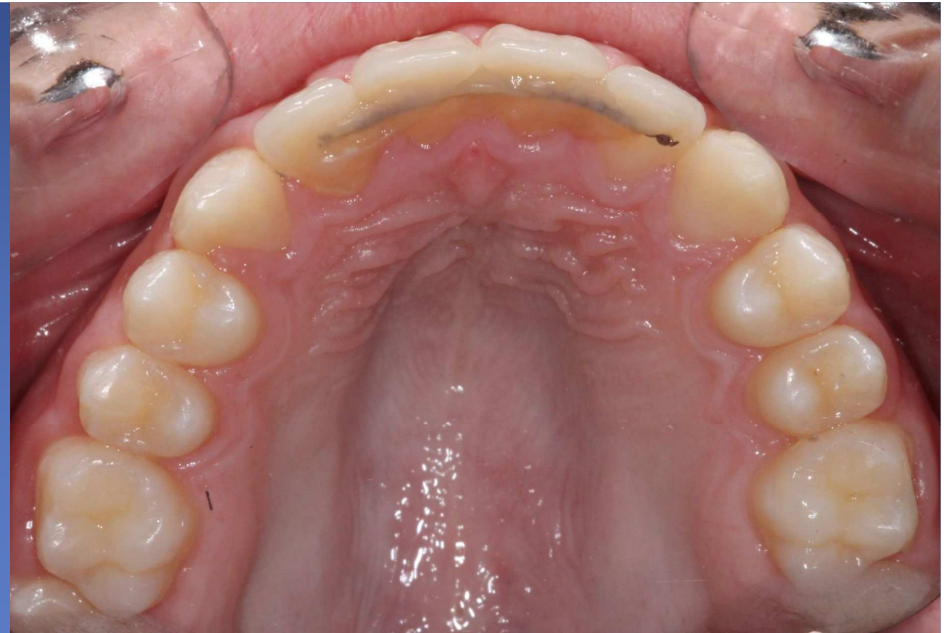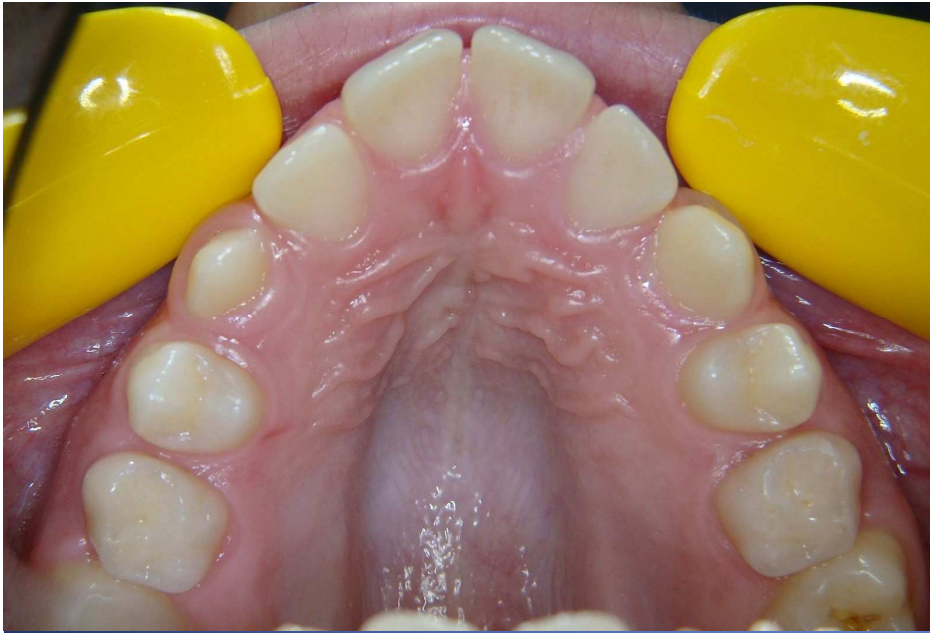Dr Elie CALLABE - Le PUL

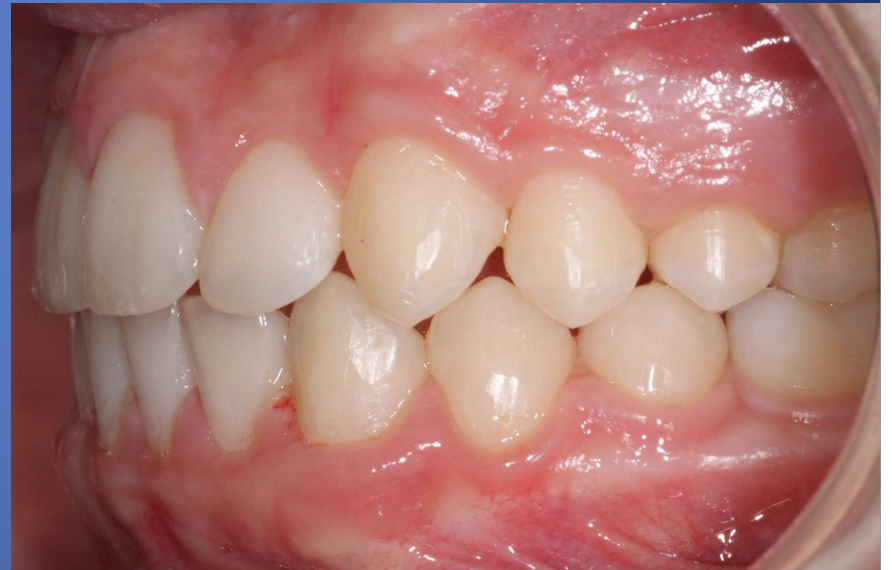
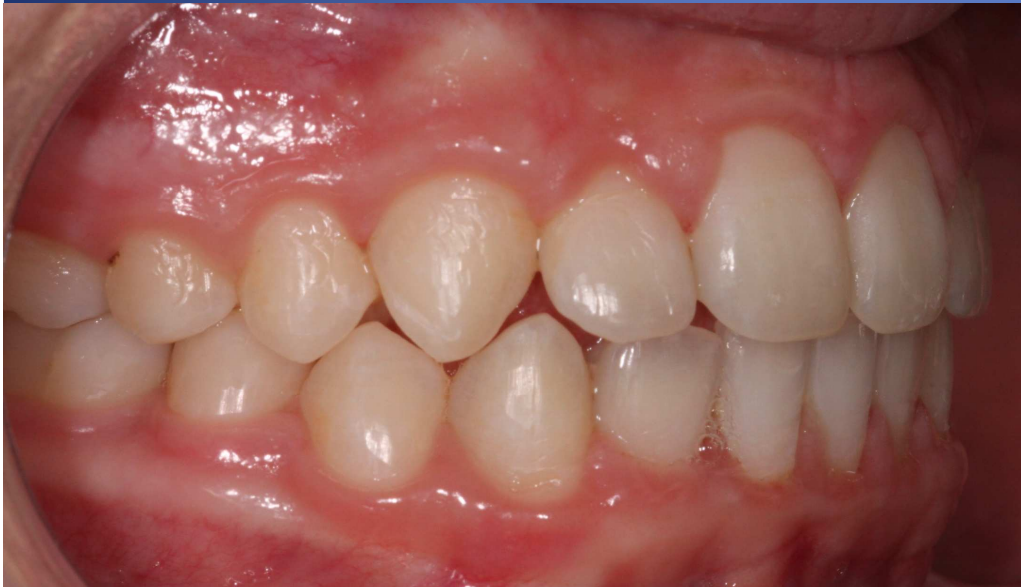
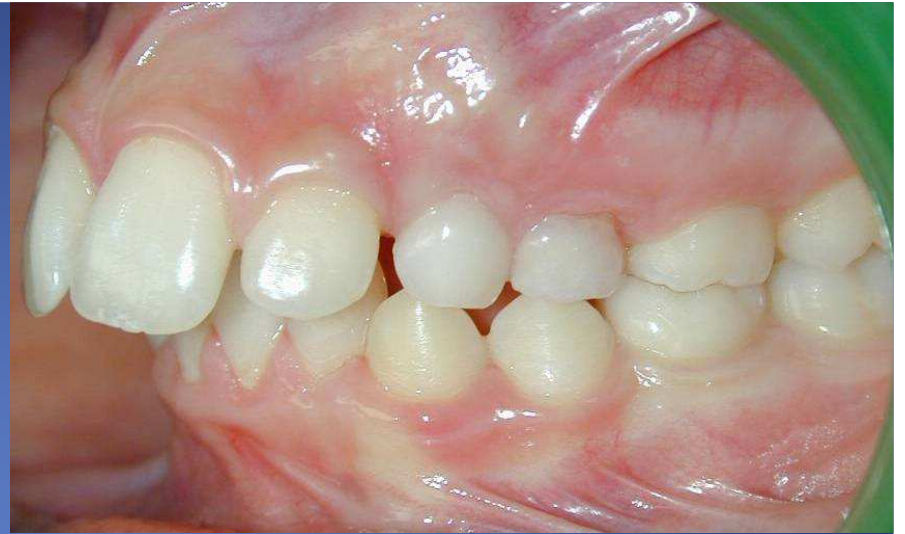
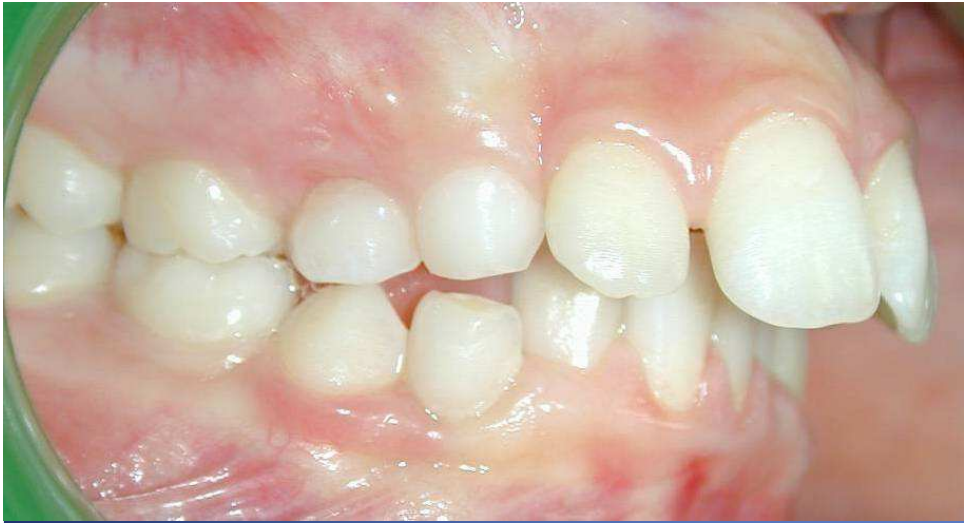
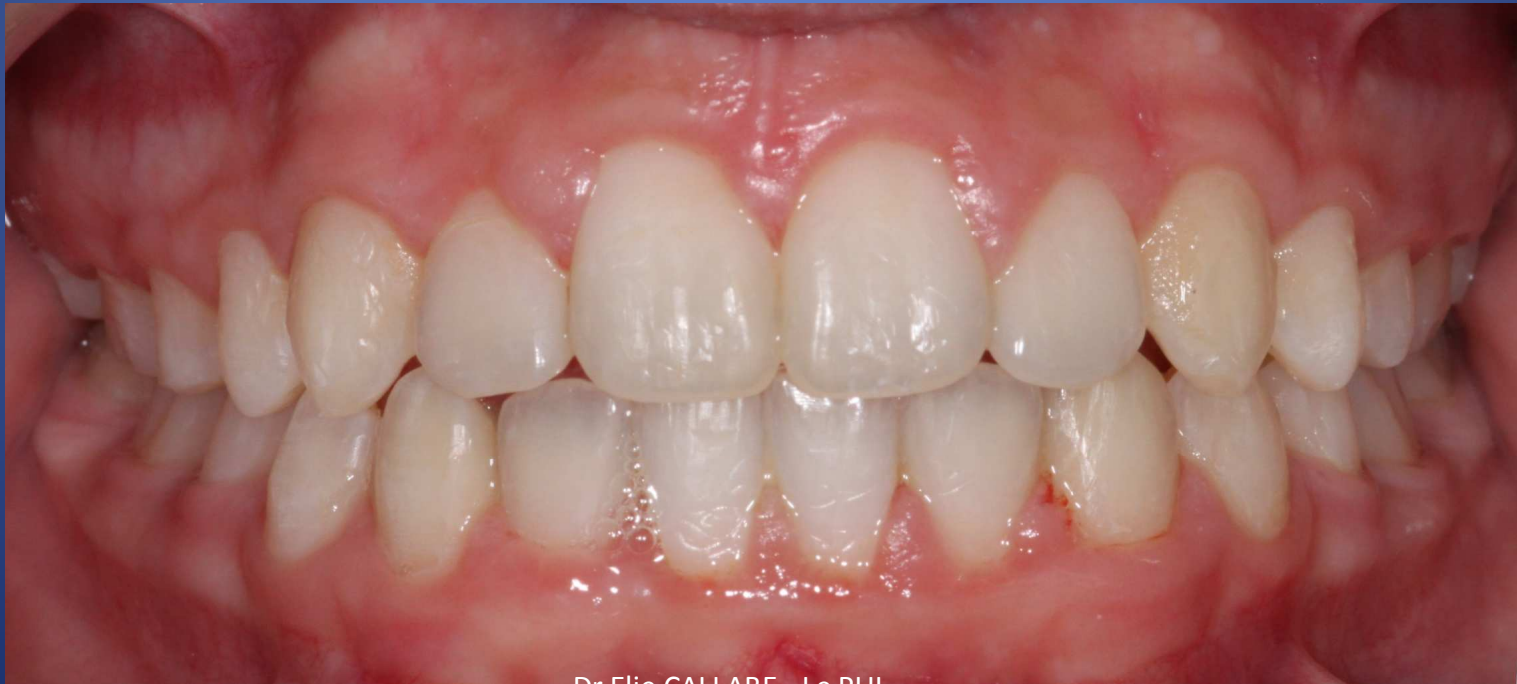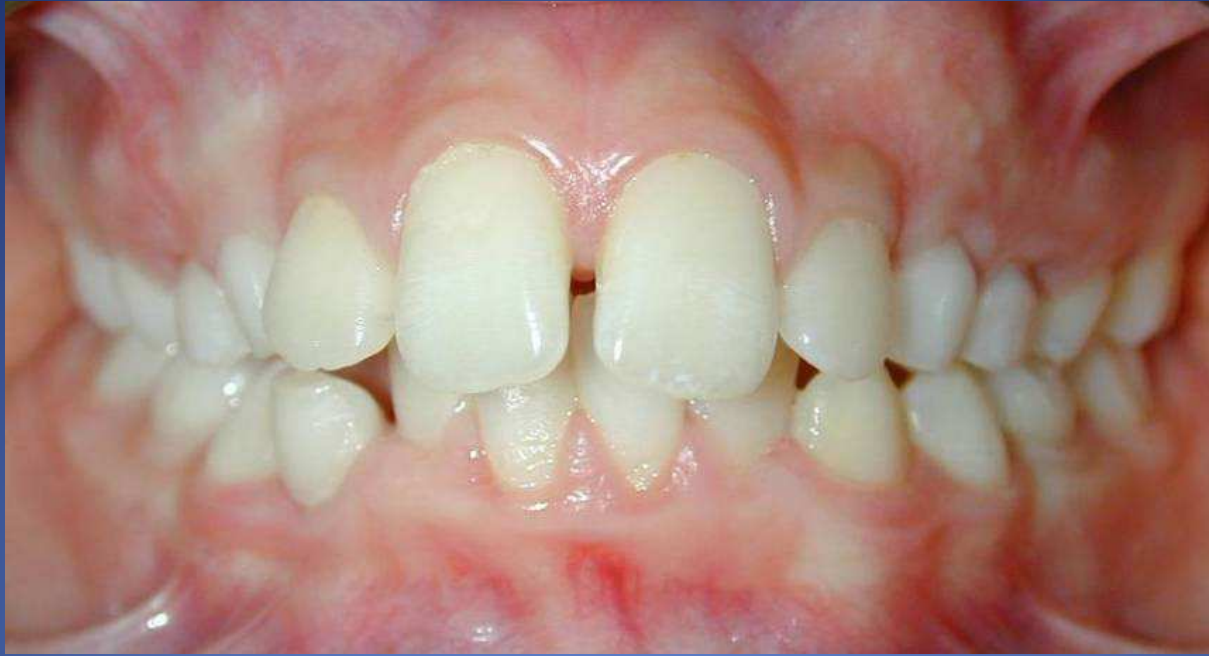Dr Elie CALLABE - Le PUL

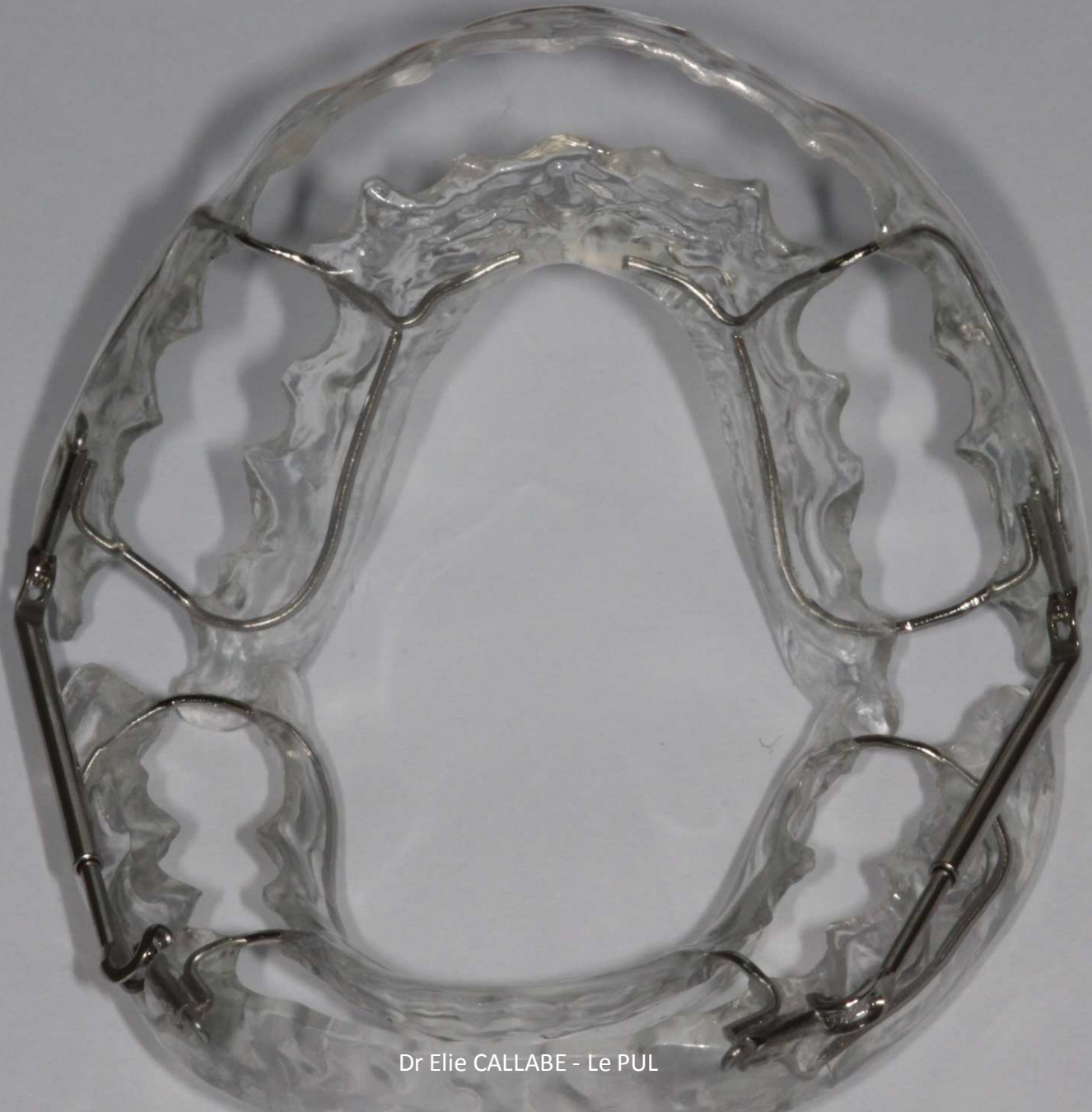



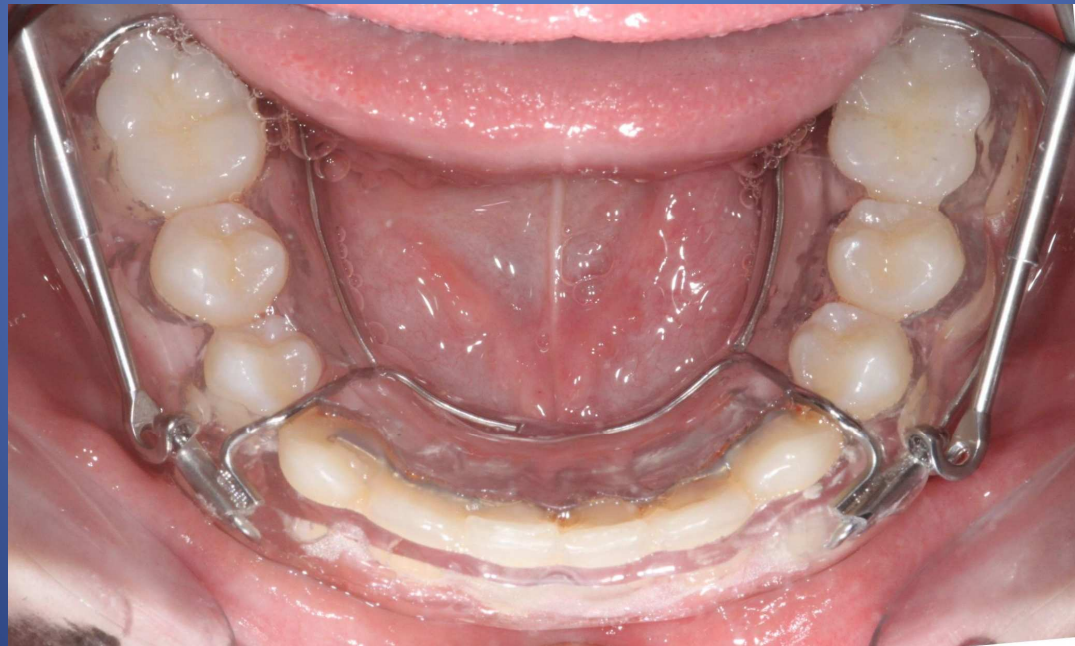

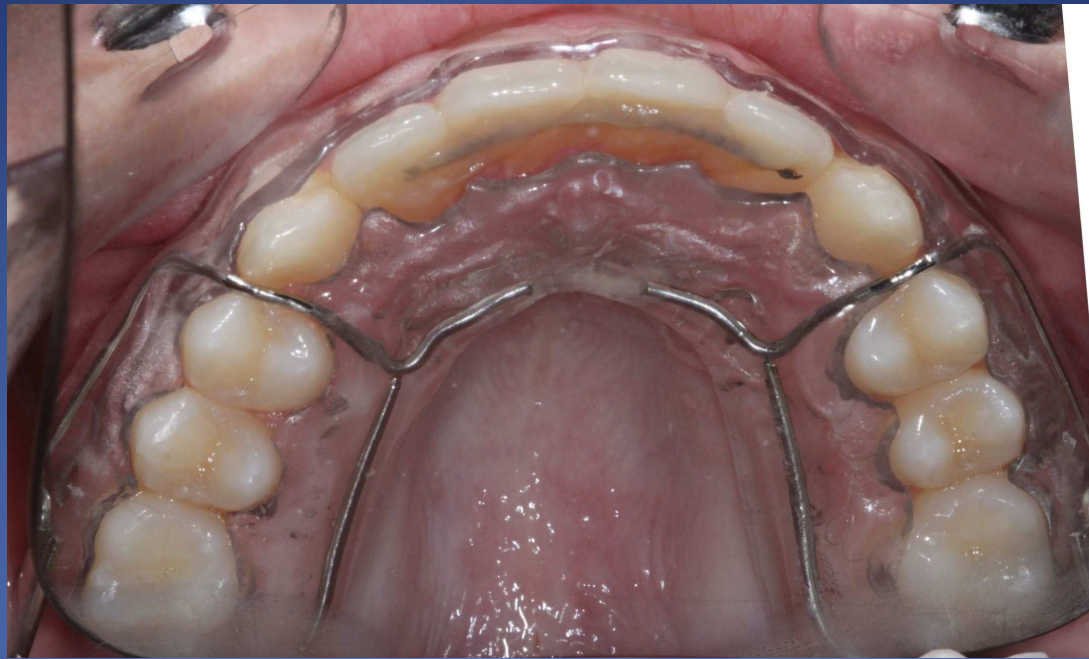


Dr Elie CALLABE - Le PUL



Dr Elie CALLABE - Le PUL



Dr Elie CALLABE - Le PUL



